Observation n°5

Pr Céline BOSSARD

CHU Nantes

- Homme, 70 ans
- Pas d'ATCD notables
- Asthénie fébrile, sueurs, éruption cutanée maculopapuleuse et épisodes de lipothymie depuis 15j
- Urgences :

  ✓examen clinique: SMG, adénopathies axillaires, cervicales et inguinales supracentimétriques

  ✓bio: AHAI, Syndrome d'activation Macrophagique et réplication EBV 4.5 log

  ✓TDM TAP: polyadénopathie sus et sous diaphragmatique

  ✓TDM cérébral normal

  ✓TEP scanner : hypermétabolisme splénique et gg sus et sous diaphragmatiques

Suspicion de lymphome : biopsie à l'aiguille 18 G d'une adénopathie inguinale G

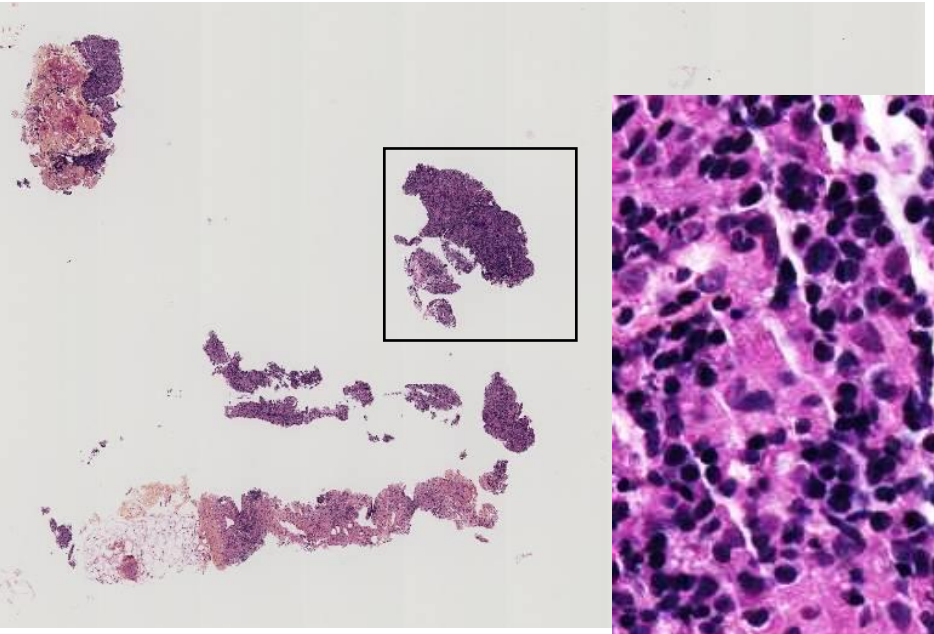

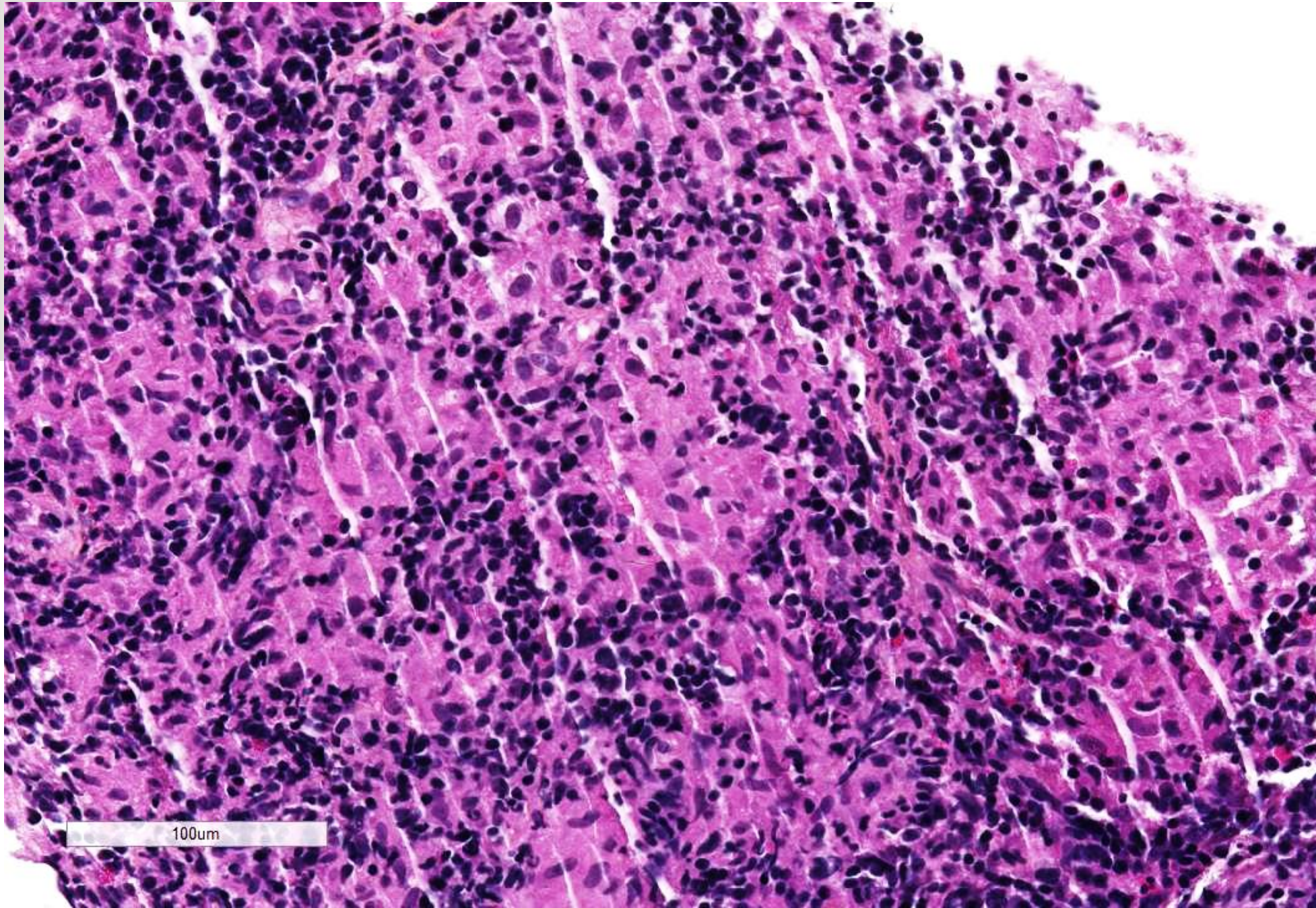
100um

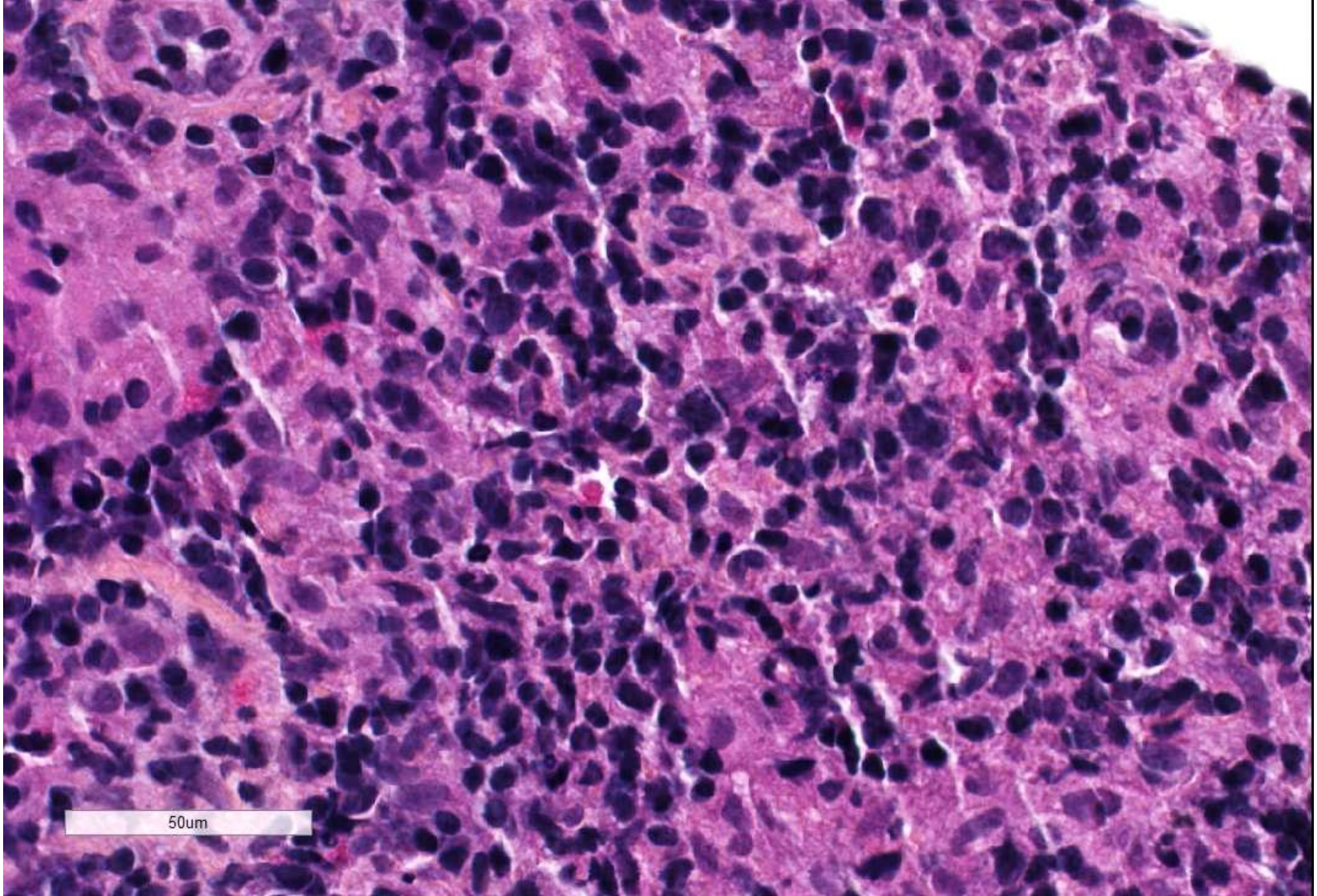
50um

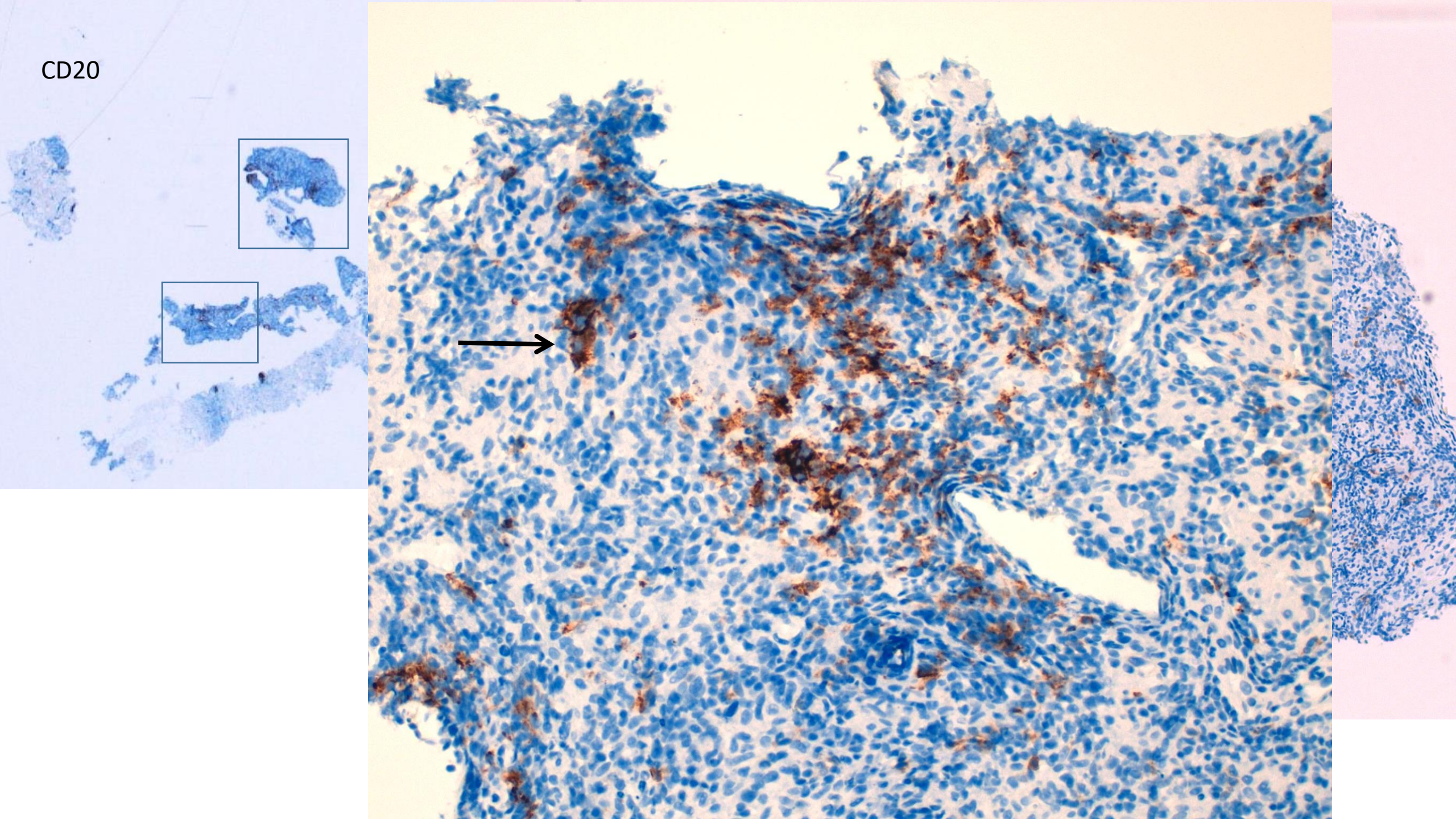
CD20

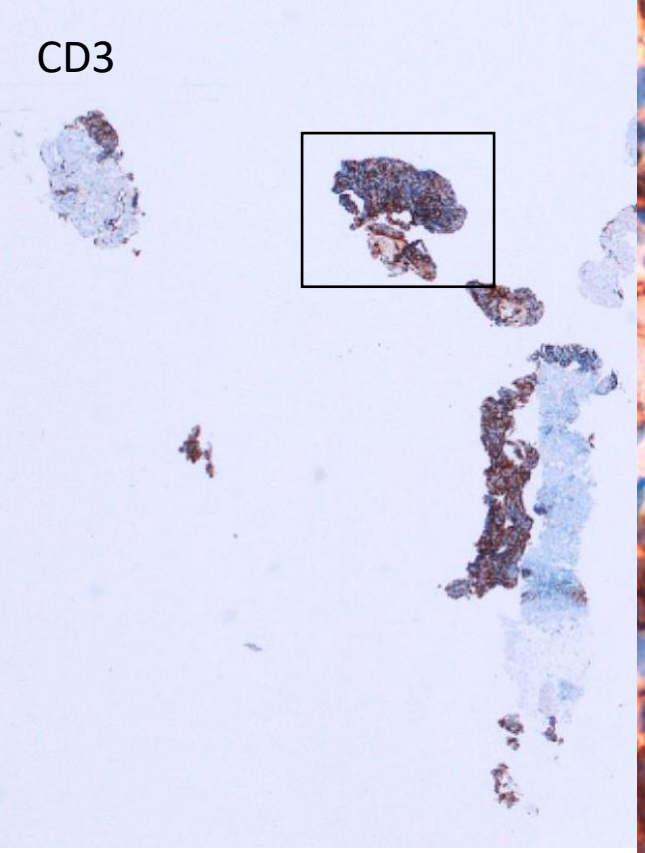

Éléments T de taille petite à moyenne

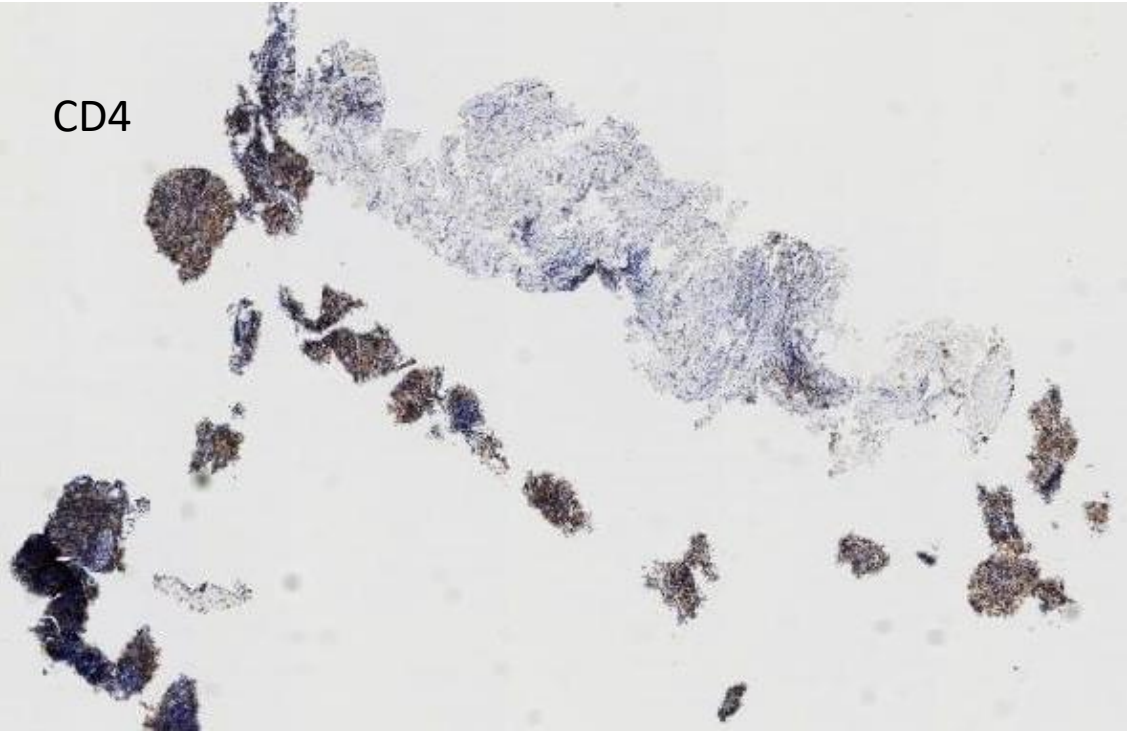

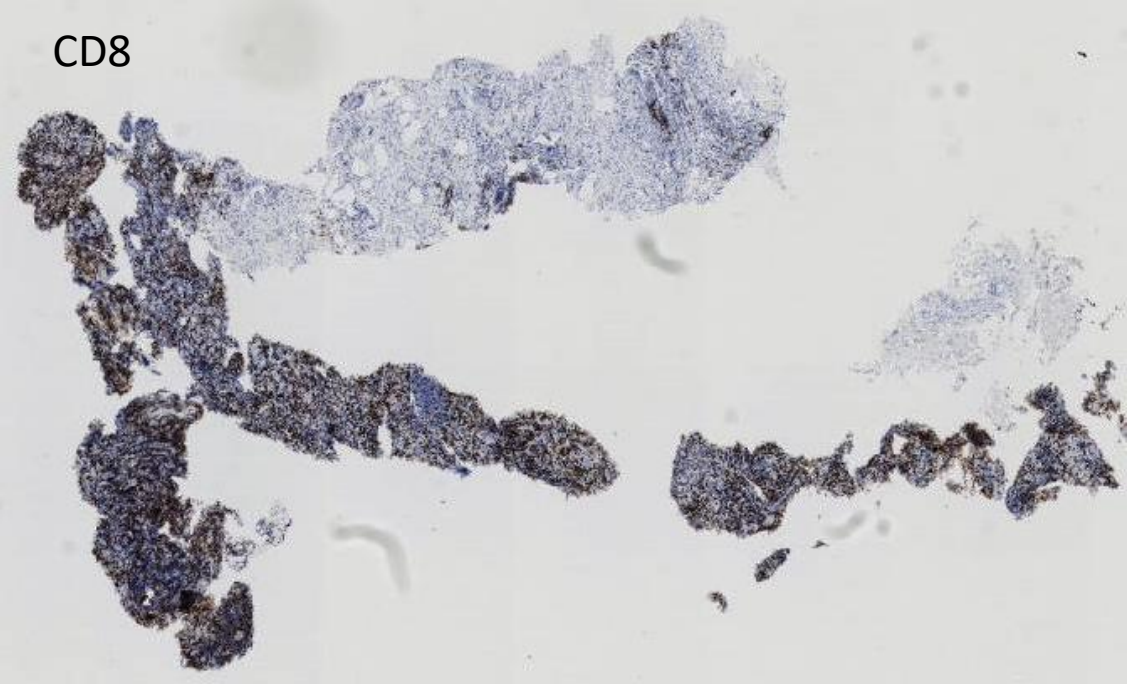

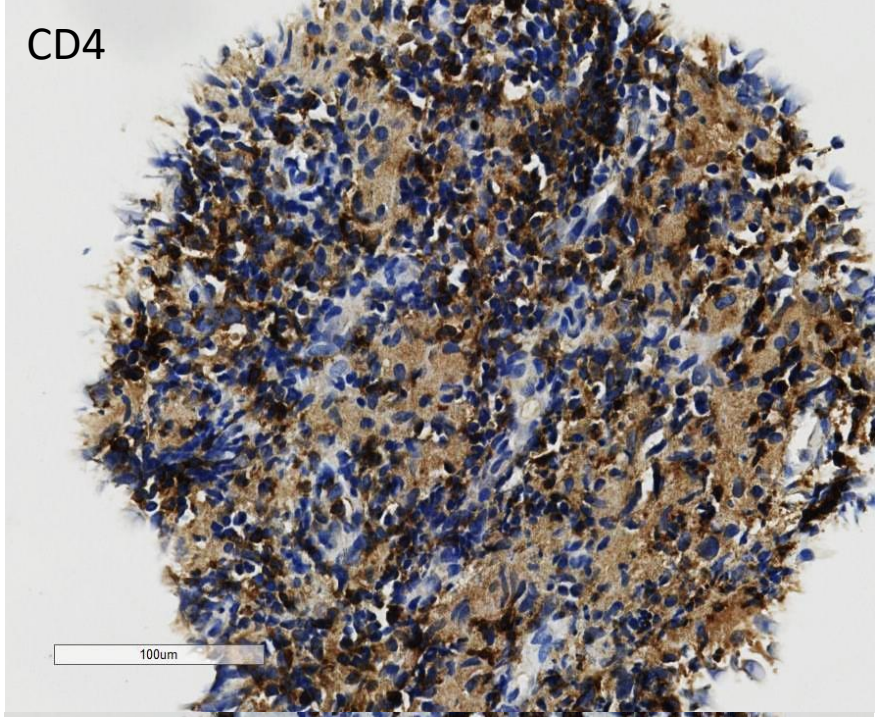

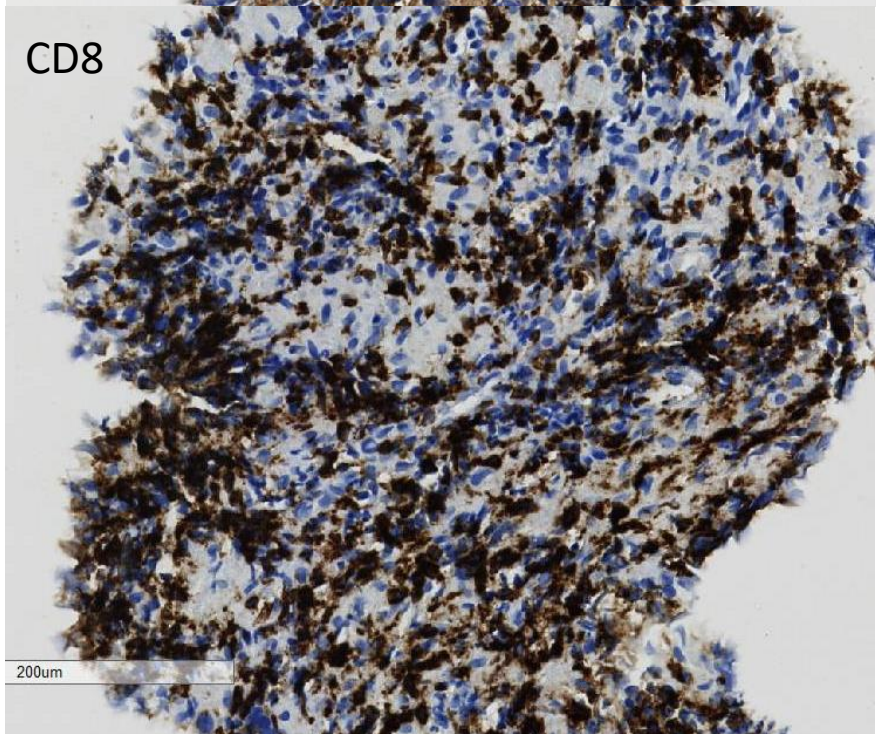

Autant de T CD4+ que CD8+

CD21

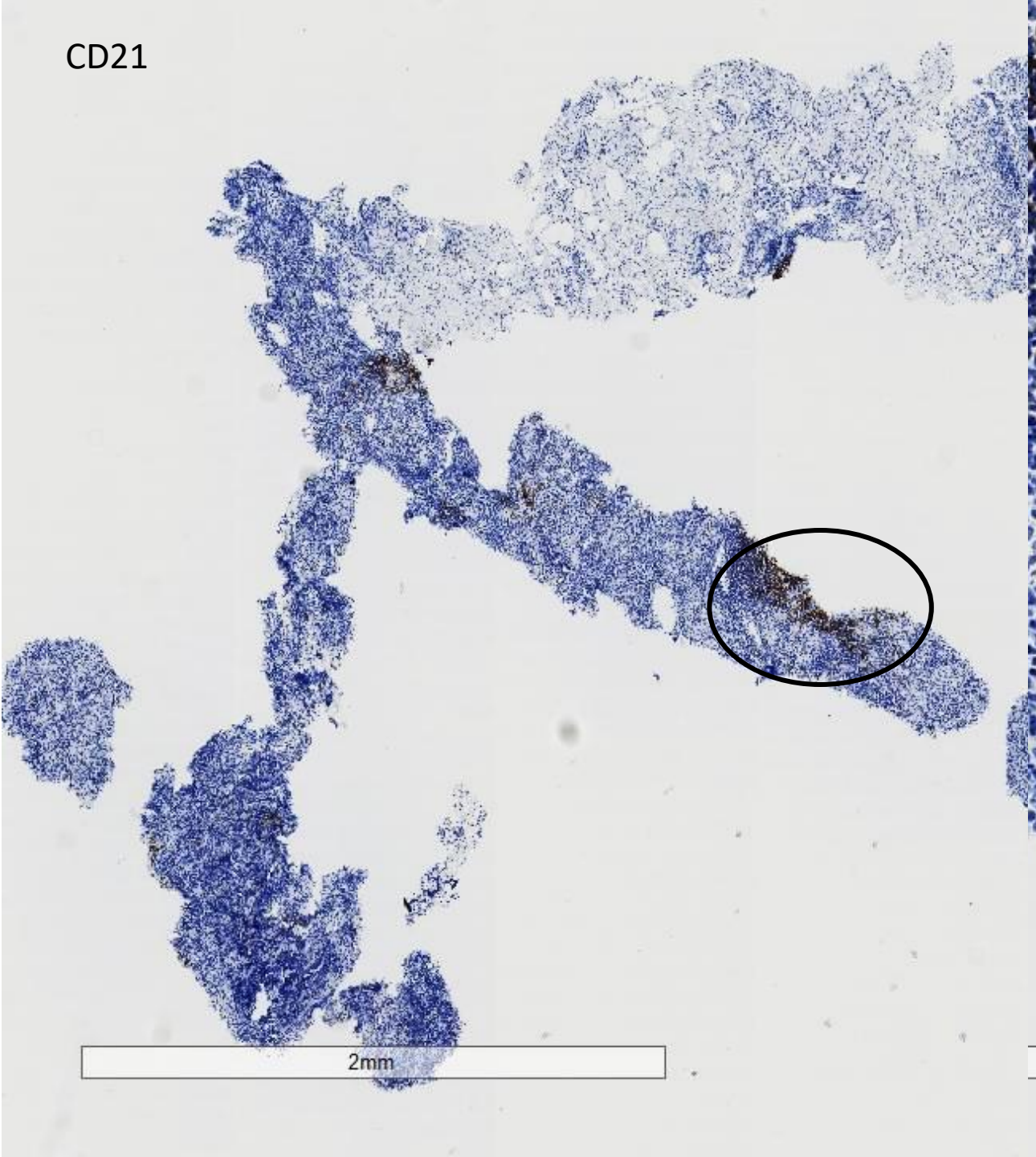



Réseau focalement disloqué



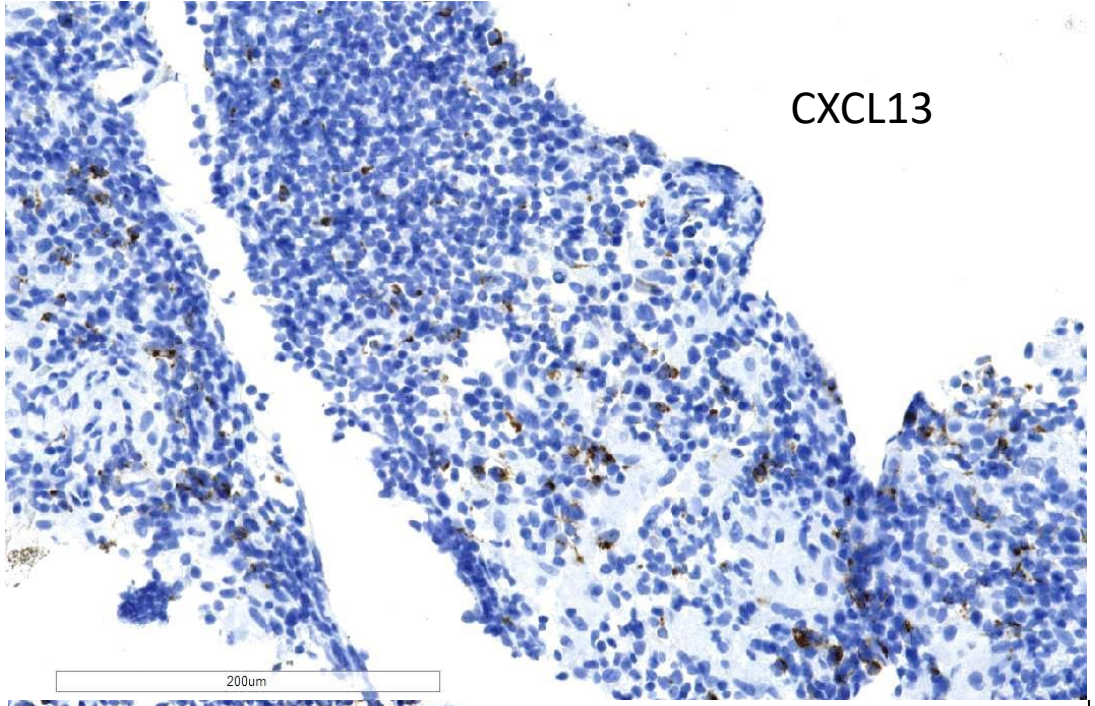

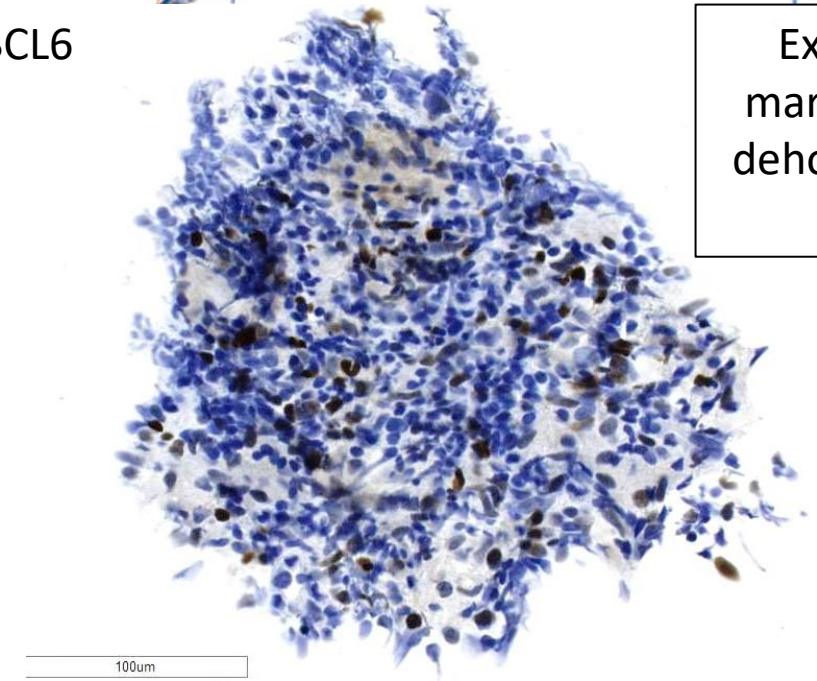

Expression de 4 marqueurs TFH, en dehors des follicules résiduels

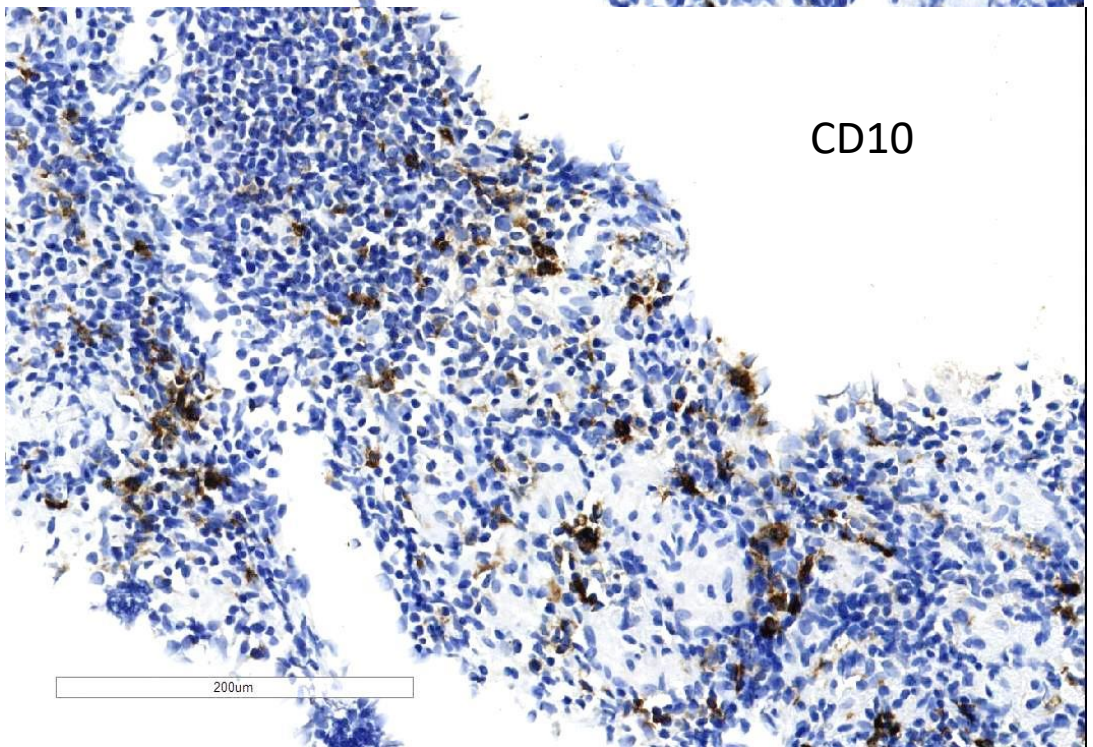

- LMP1 –
- Plus de matériel pour HIS EBER, autres marqueurs T et clonalité T….

Pour résumé : forte suspicion de lymphome T, plutôt de type angioimmunoblastique (variante riche en histiocytes épithélioïdes):

- Présentation clinique et biologique
- Zones interfolliculaires remaniées par infiltrat polymorphe en majorité histiocytaire épithélioïde avec éléments T légèrement atypiques de taille petite à moyenne exprimant 4 marqueurs TFH (PD1, CXCL13, BCL6 et CD10)

- Non démontrable par une clonalité +++

Diagnostics différentiels potentiels….même si clinique et biologie évocatrices de TLAI !

- Lymphadénite réactionnelle ? amas histiocytes épithélioïdes, beaucoup de T CD8+, expression de PD1 possible par des LT activés +/- CXCL13 ! (mais pas BCL6 ou CD10…..)
- Lymphome B riche en lymphocytes T et en histiocytes ? Mais présénce de nodules B et de réseaux de CFD CD21+, inhabituels, et expression de 4 marqueurs TFH par de nbreux lymphocytes T
- PTCL NOS variante lymphoépithélioïde (lymphome de Lennert) : nbreux T CD8+, mais expression des marqueurs TFH…..

Biopsie chirurgicale indispensable pour conclure ++++

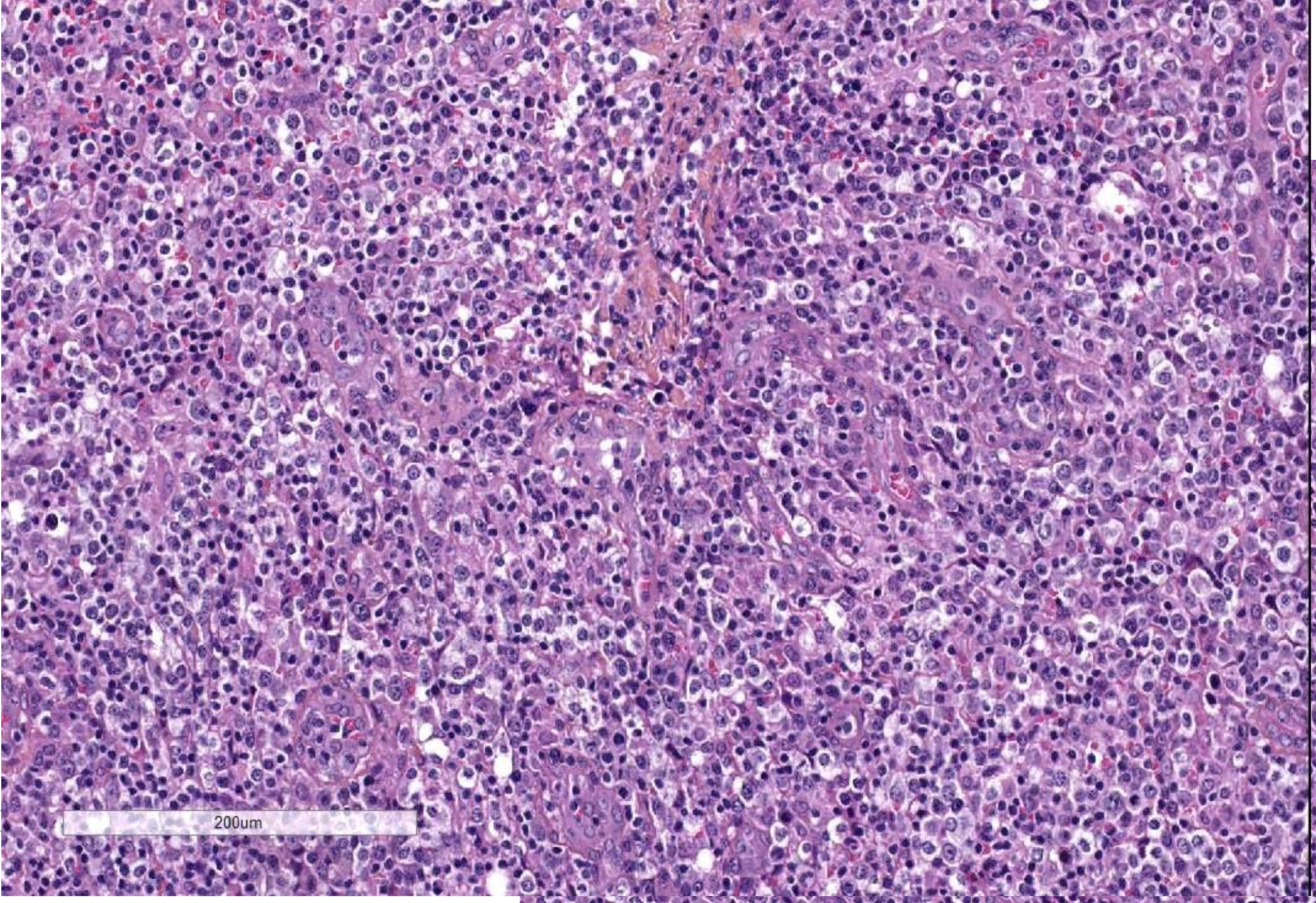
200um

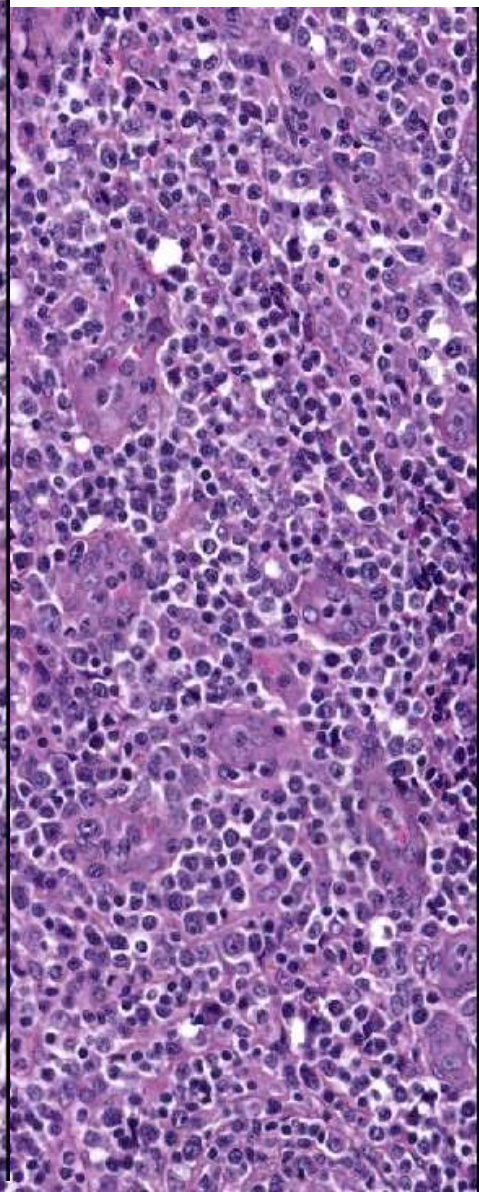

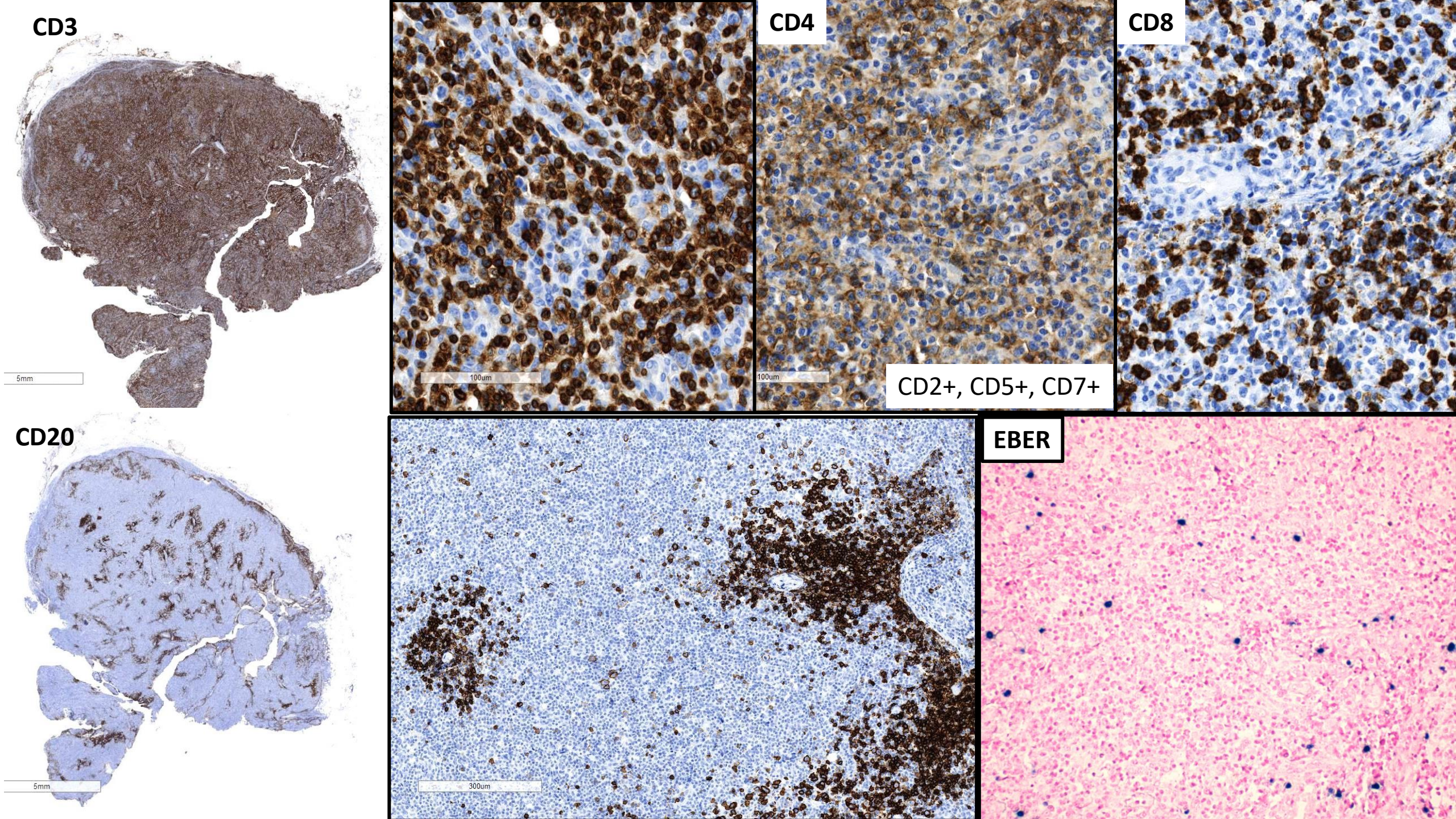
CD3
5mm
CD4
100um
100um
CD2+, CD5+, CD7+
CD8
CD20
5mm
300um
EBER

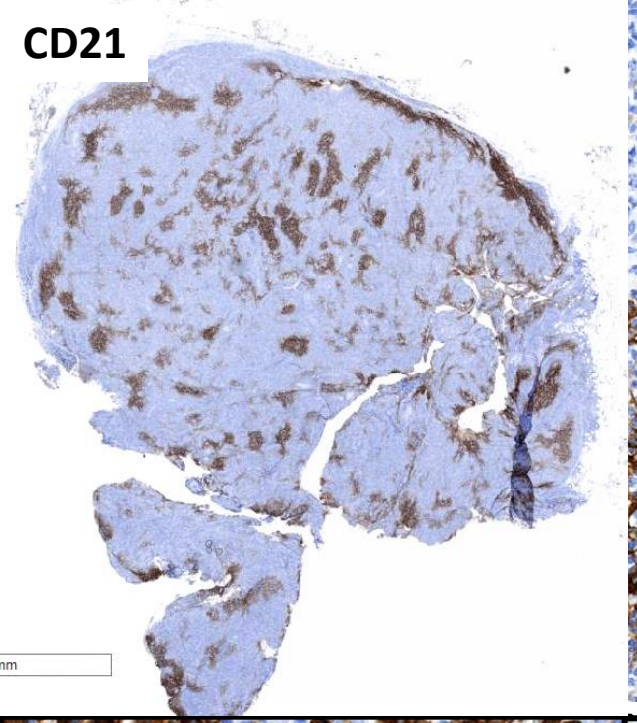

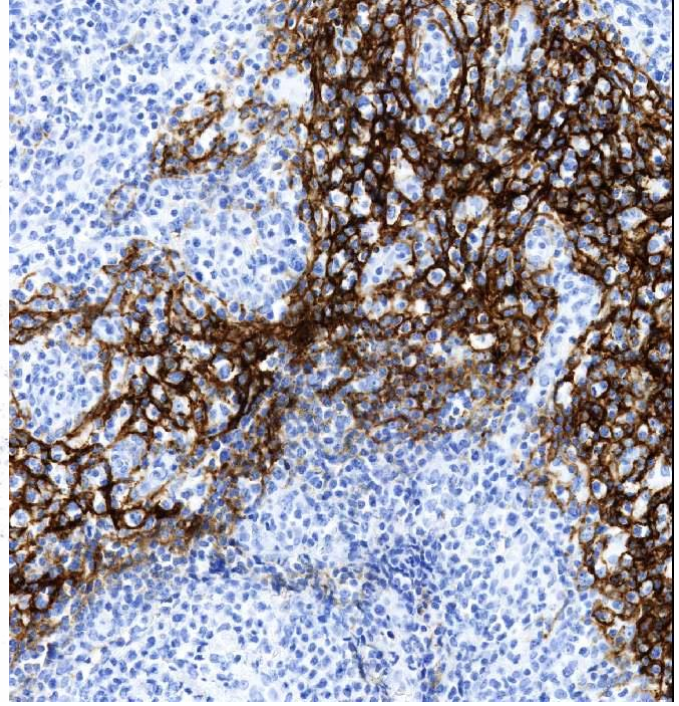

Clone T identifié
PTCL de type T LAI, pattern III (infiltration diffuse, tumorale)

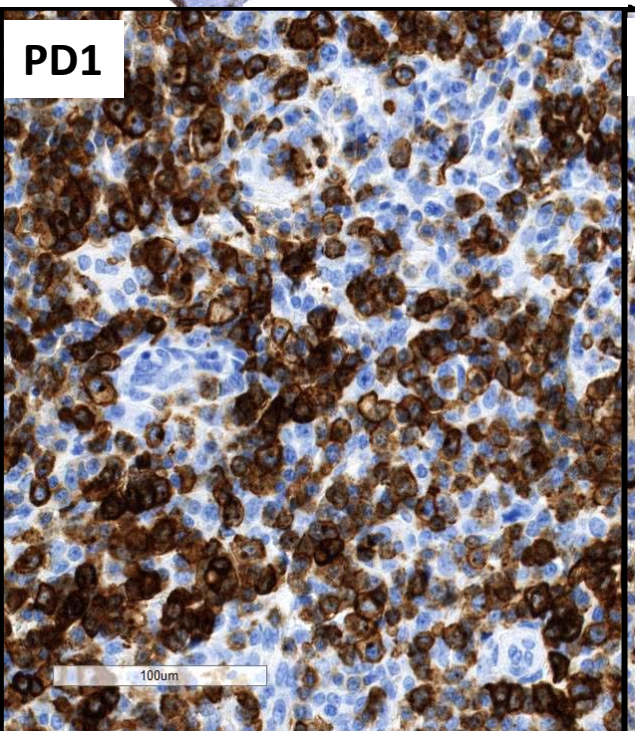

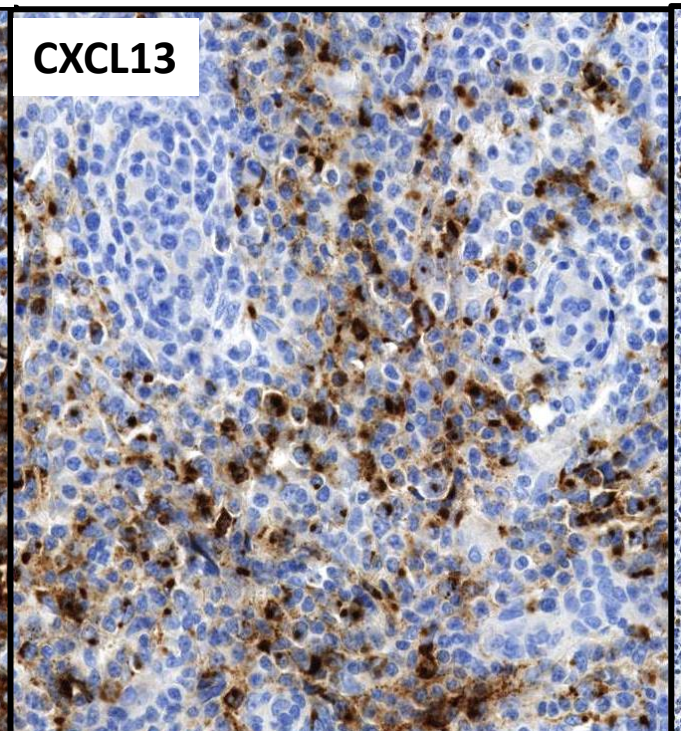

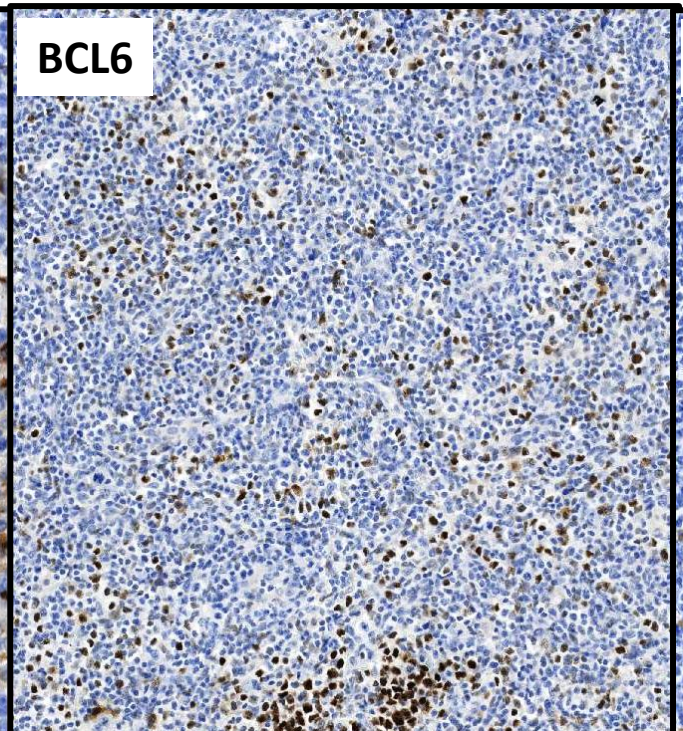

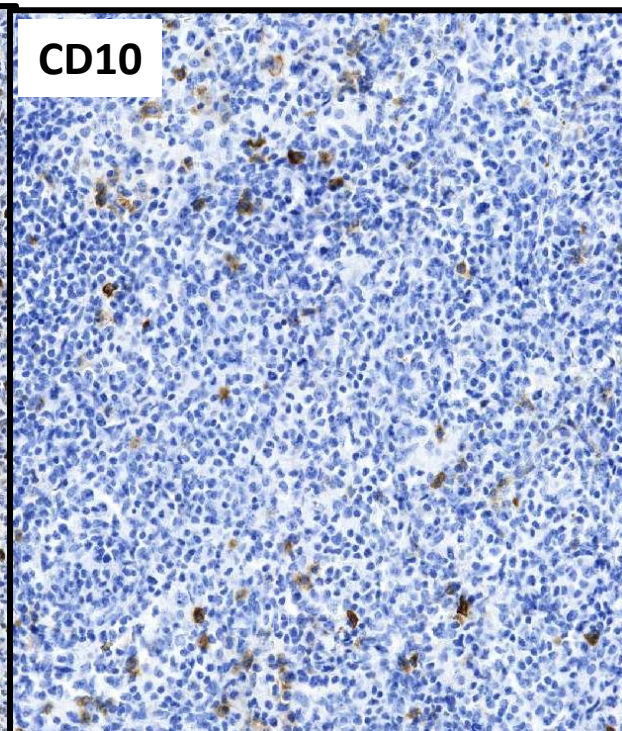

Take home messages

- Ne pas forcer son talent sur une biopsie à l'aiguille pour diagnostiquer un lymphome T : très difficile sans critères architecturaux, phénotype incomplet et clonalité T impossible ++++
- Différentes variantes morphologiques possibles, dans différents territoires ganglionnaires :

  - forme riche en cellules épithélioïdes (lymphadénite, LBRTH, lymphome de Lennert….)

  - forme à cellules claires plus typique
- Les diagnostics différentiels possibles peuvent entrainer une prise en charge thérapeutique radicalement différente

Demander une biopsie chirurgicale pour conclure