Microbiopsie ganglionnaire

Observation n° 6

Professeur Alexandra Traverse-Glehen

Hospices Civils de Lyon

Université Lyon 1

Présentation clinique

Homme de 62 ans

ATCD **leucémie lymphoïde chronique**
Hyperlymphocytose à 10 Giga/l,

Tableau de **douleurs lombaires**

Echographie: ganglions rétropéritonéaux

Scanner: **masse ganglionnaire lombo-aortique** du pédicule rénal à la bifurcation aorto-iliaque et mésentérique, mesurant **9 cm**

Pet-scan: **coulée ganglionnaire rétropéritonéale hypermétabolique** (SUV > 20).

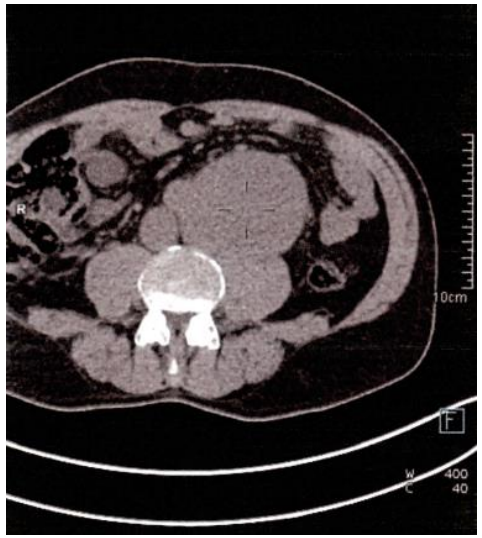

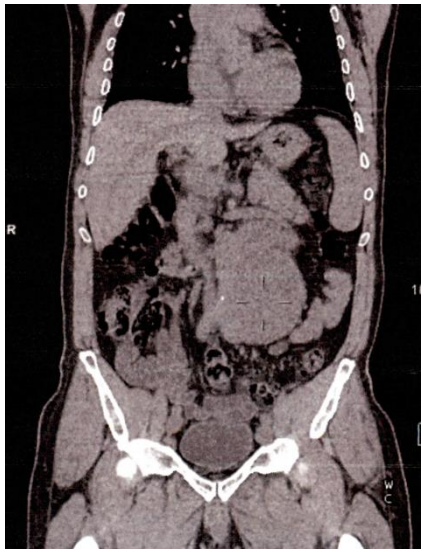

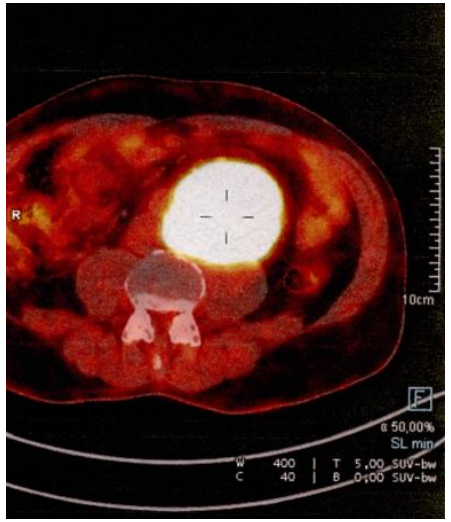

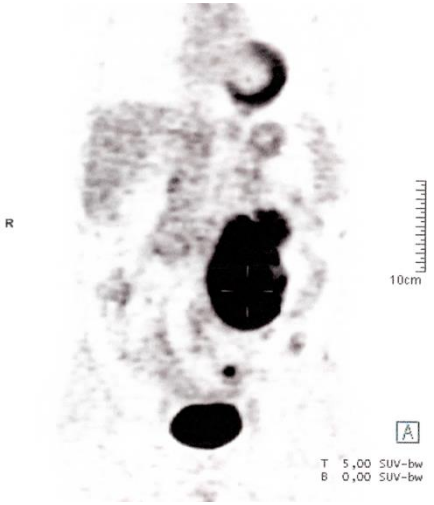

Microbiopsie rétropéritonéale diagnostique

Suspicion de transformation de la leucémie lymphoïde chronique

5mm

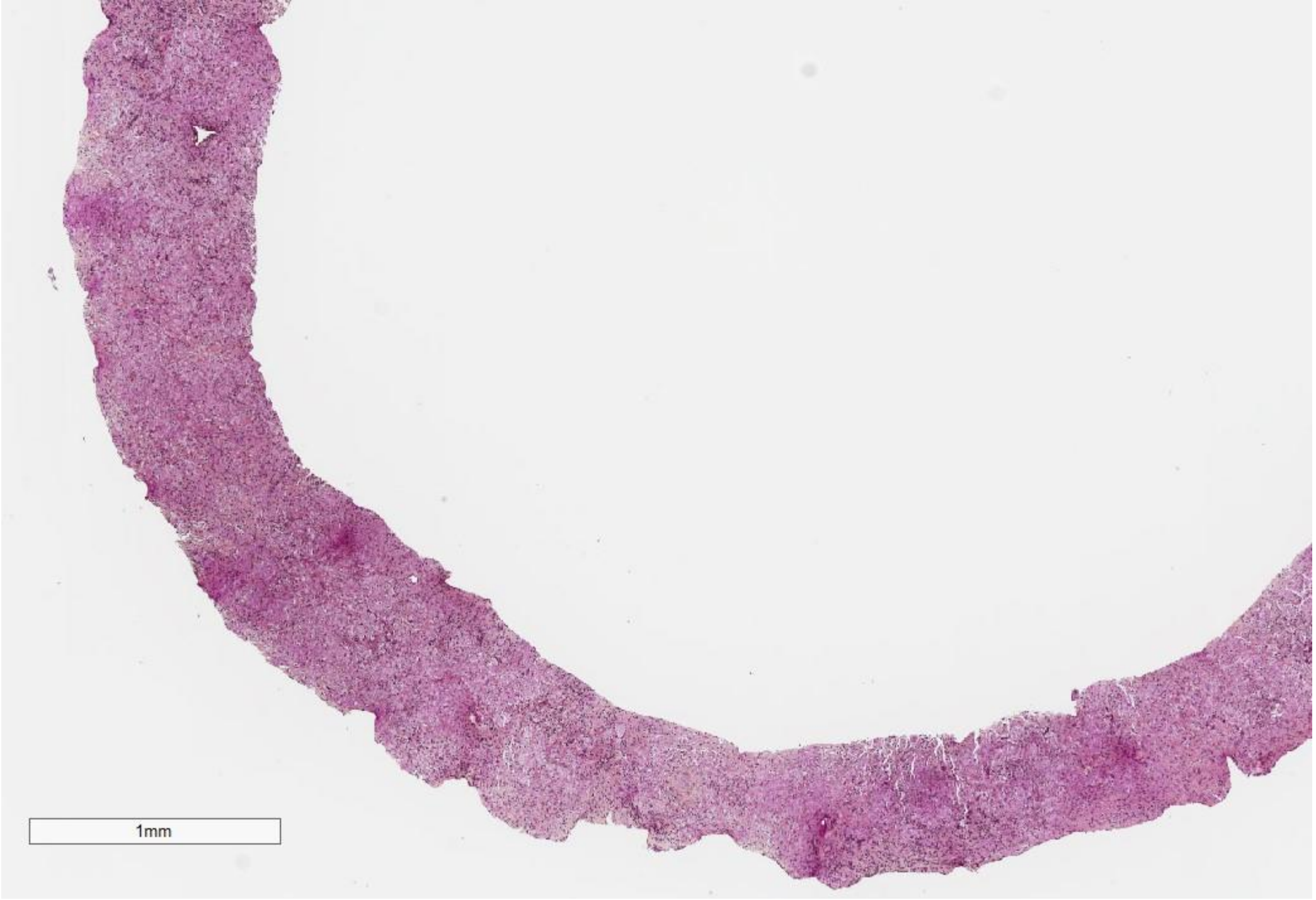
1mm

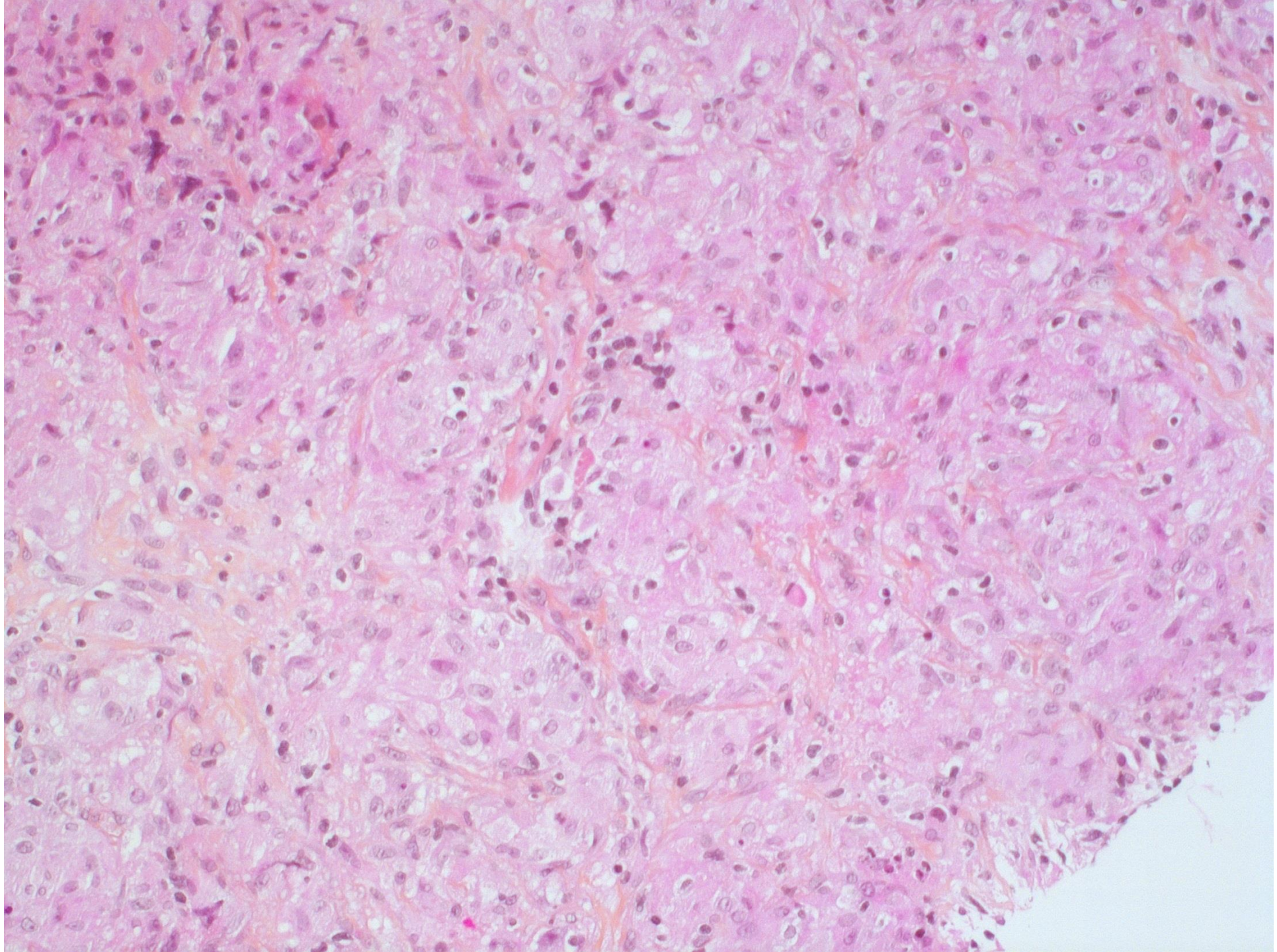

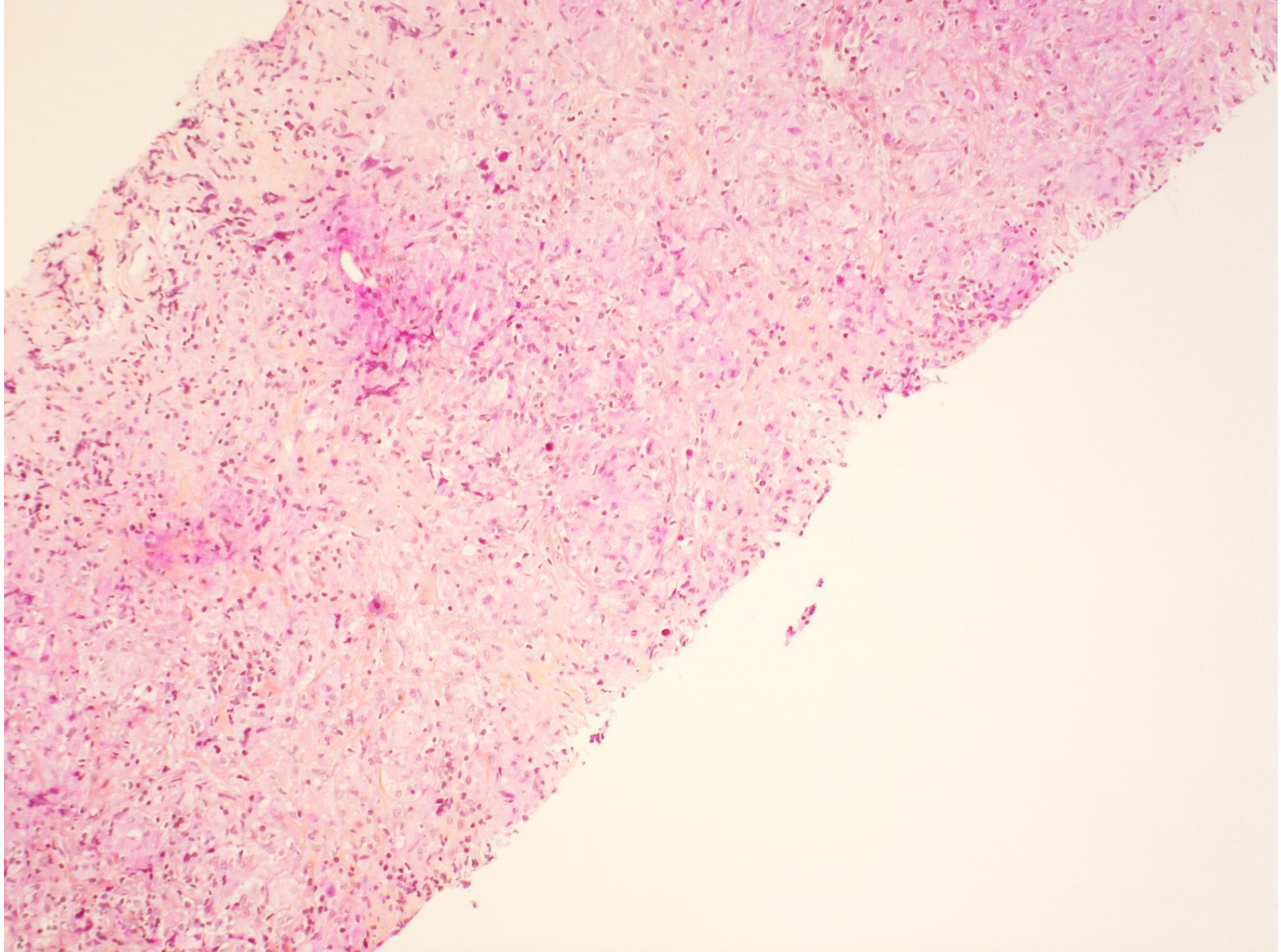

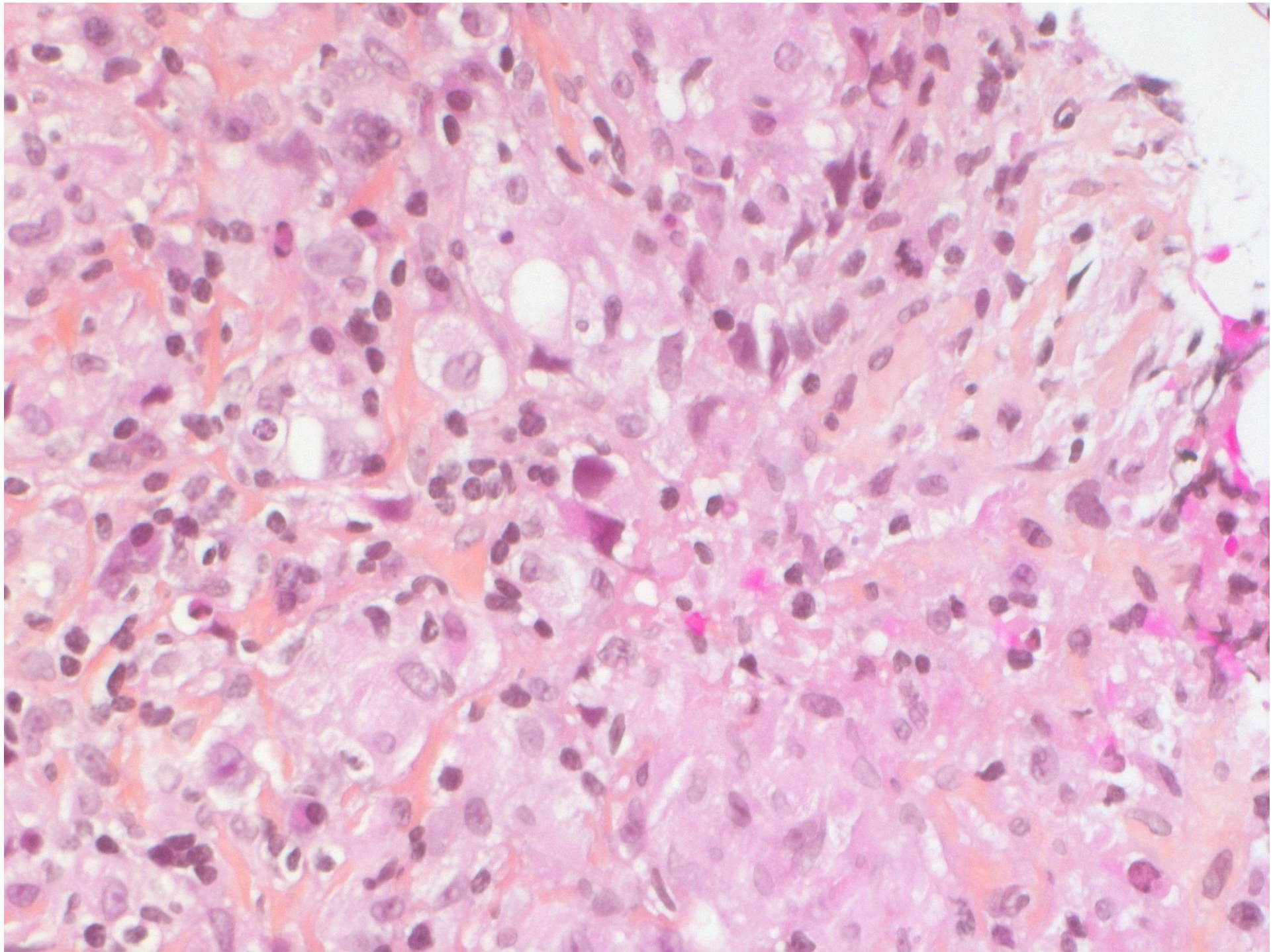

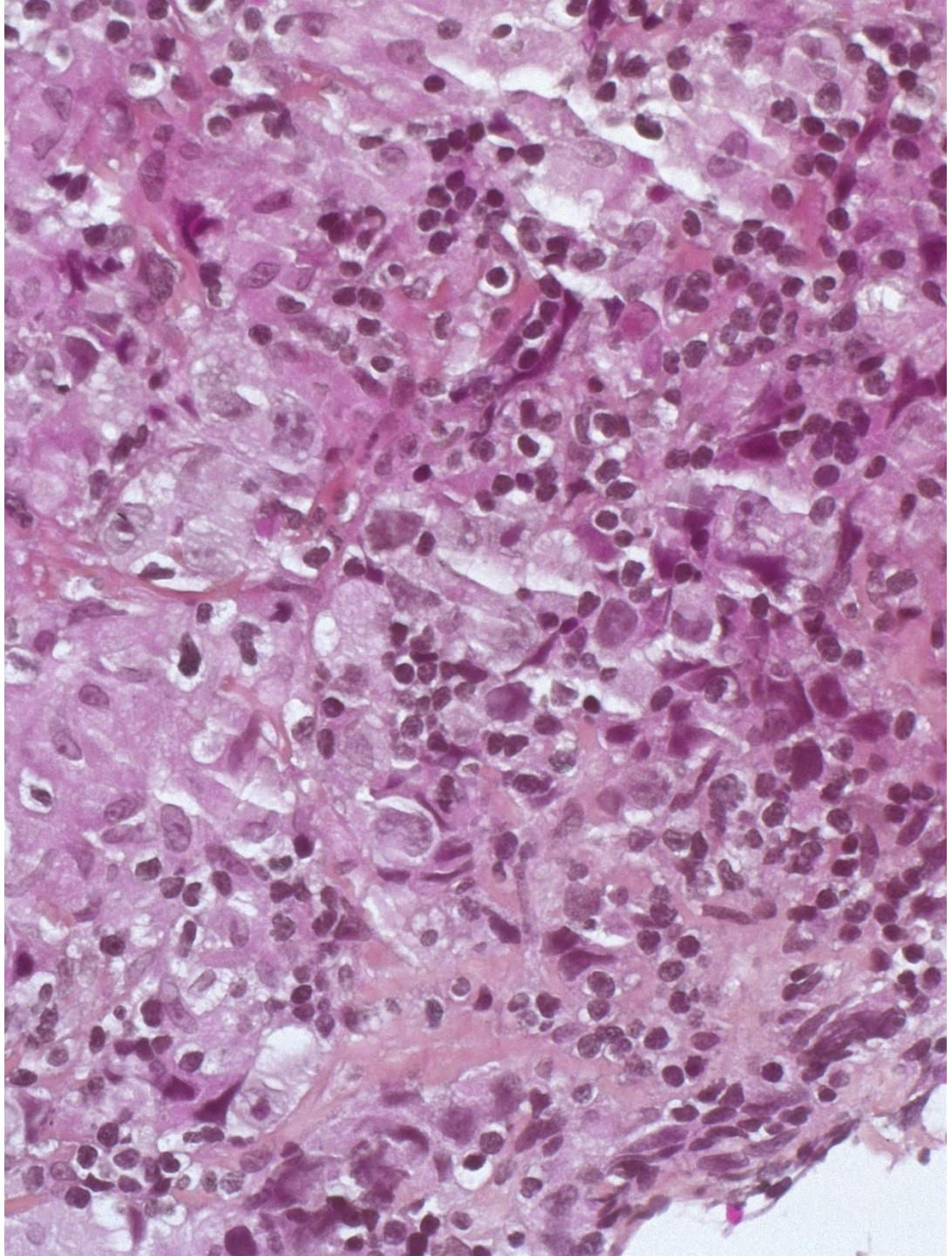

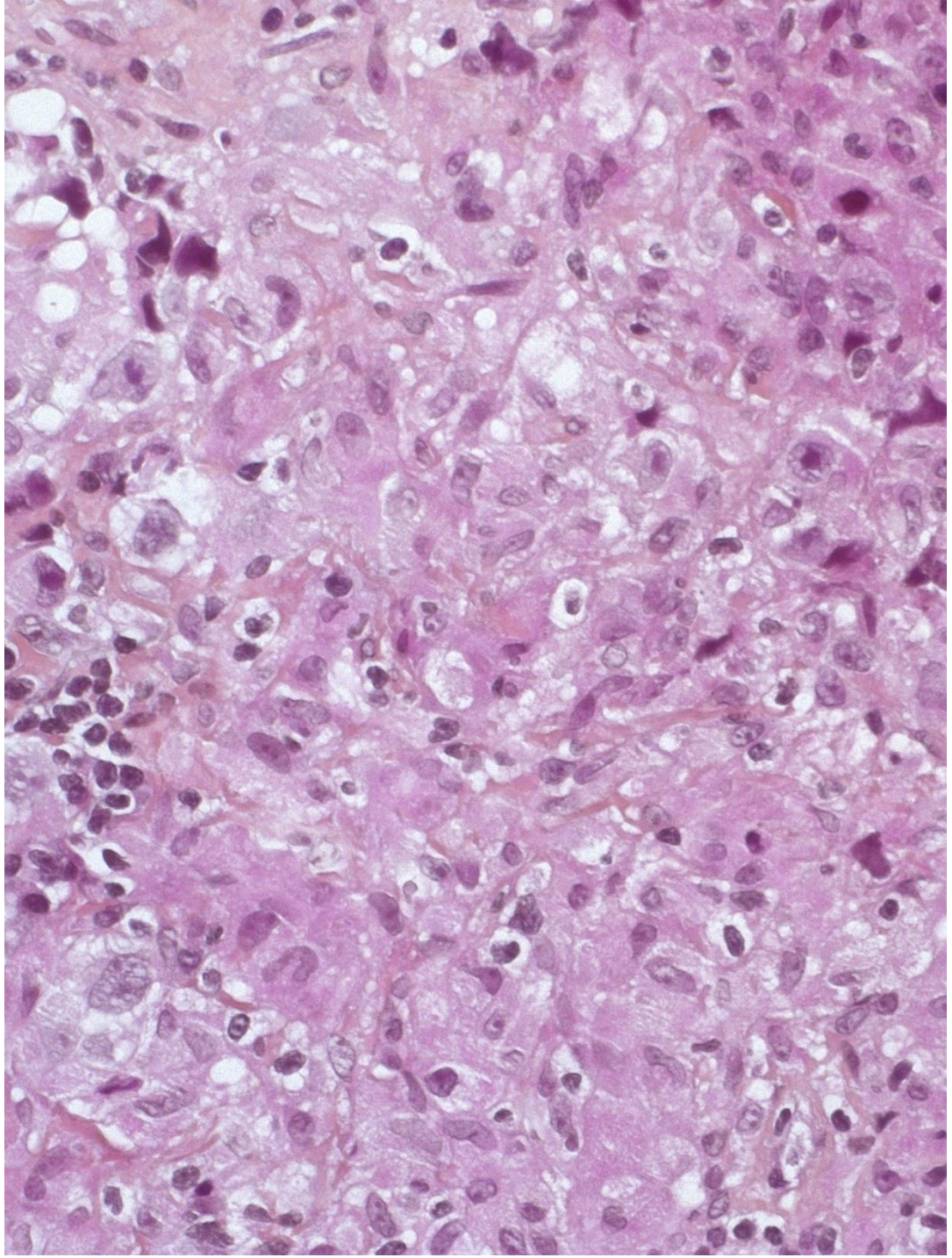

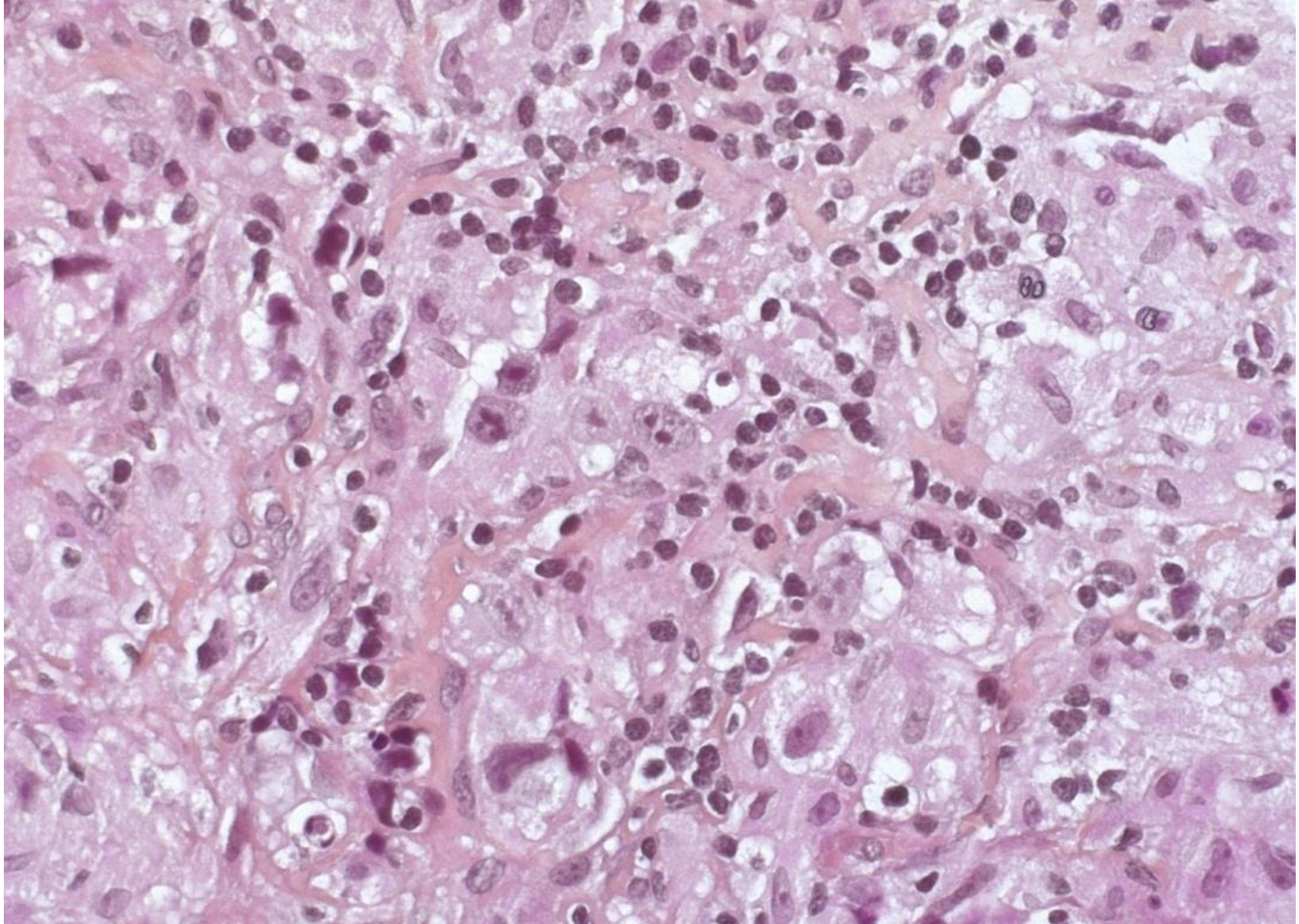

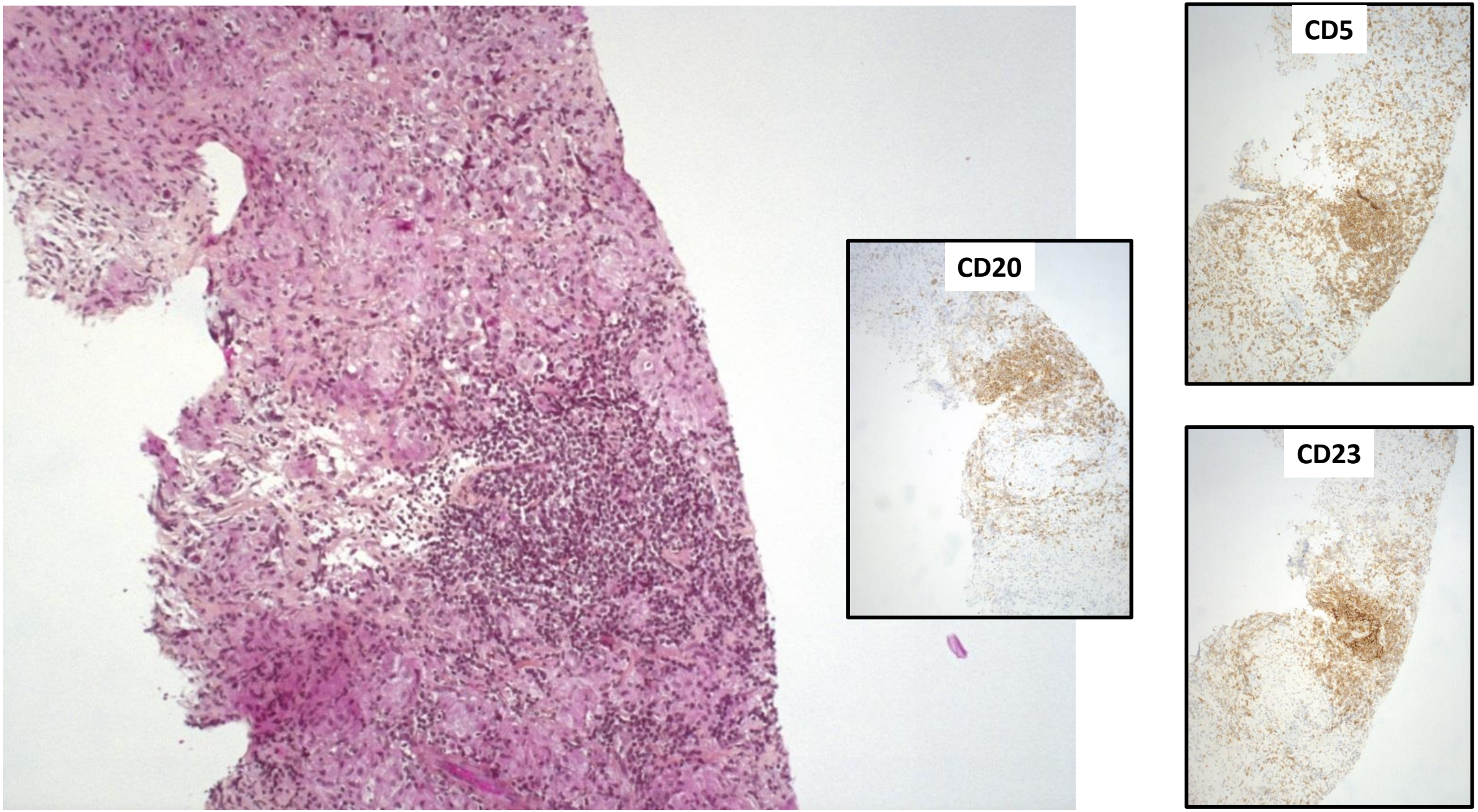
CD20
CD5
CD23

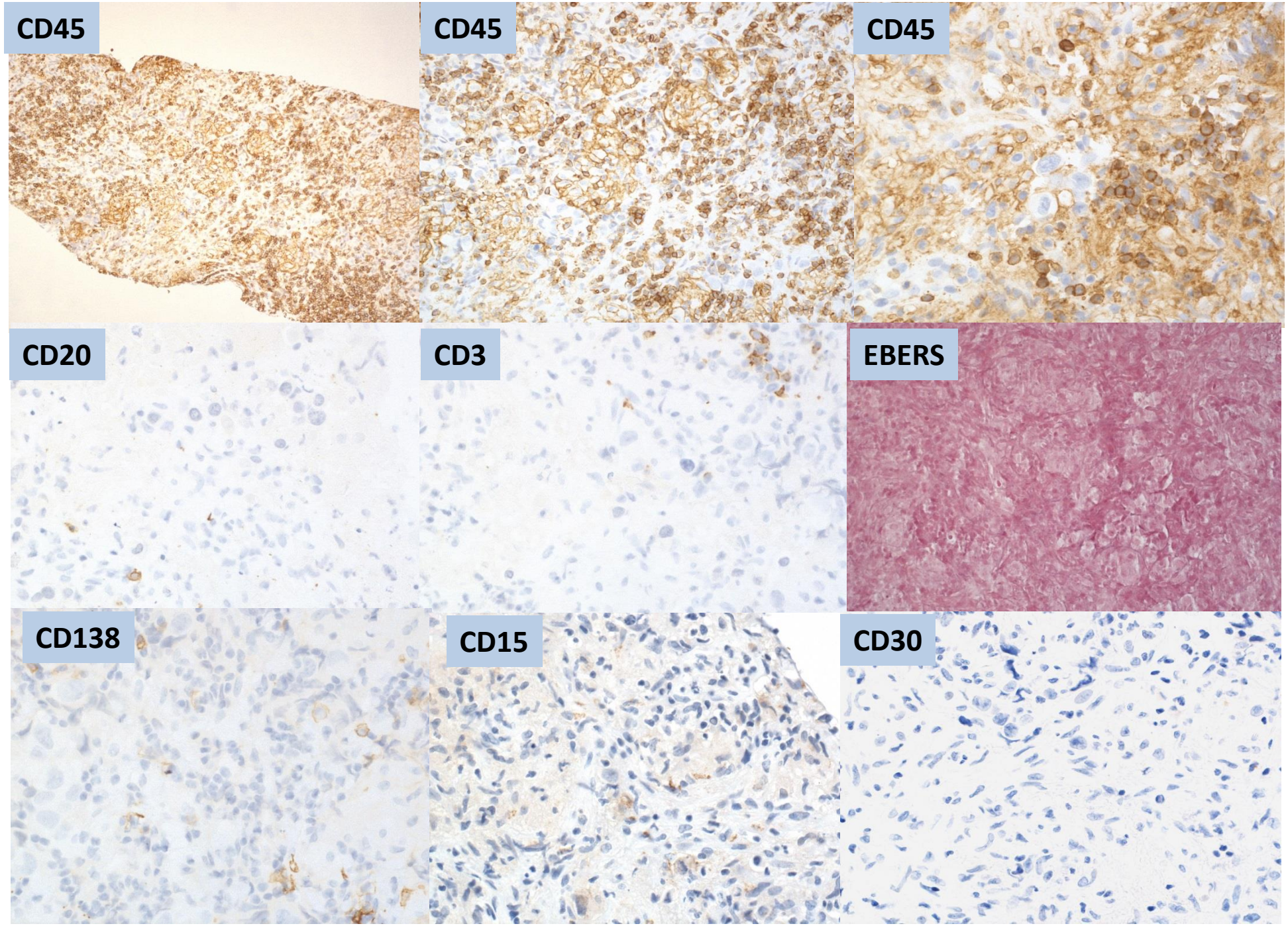
CD45
CD45
CD45
CD20
CD3
EBERS
CD138
CD15
CD30

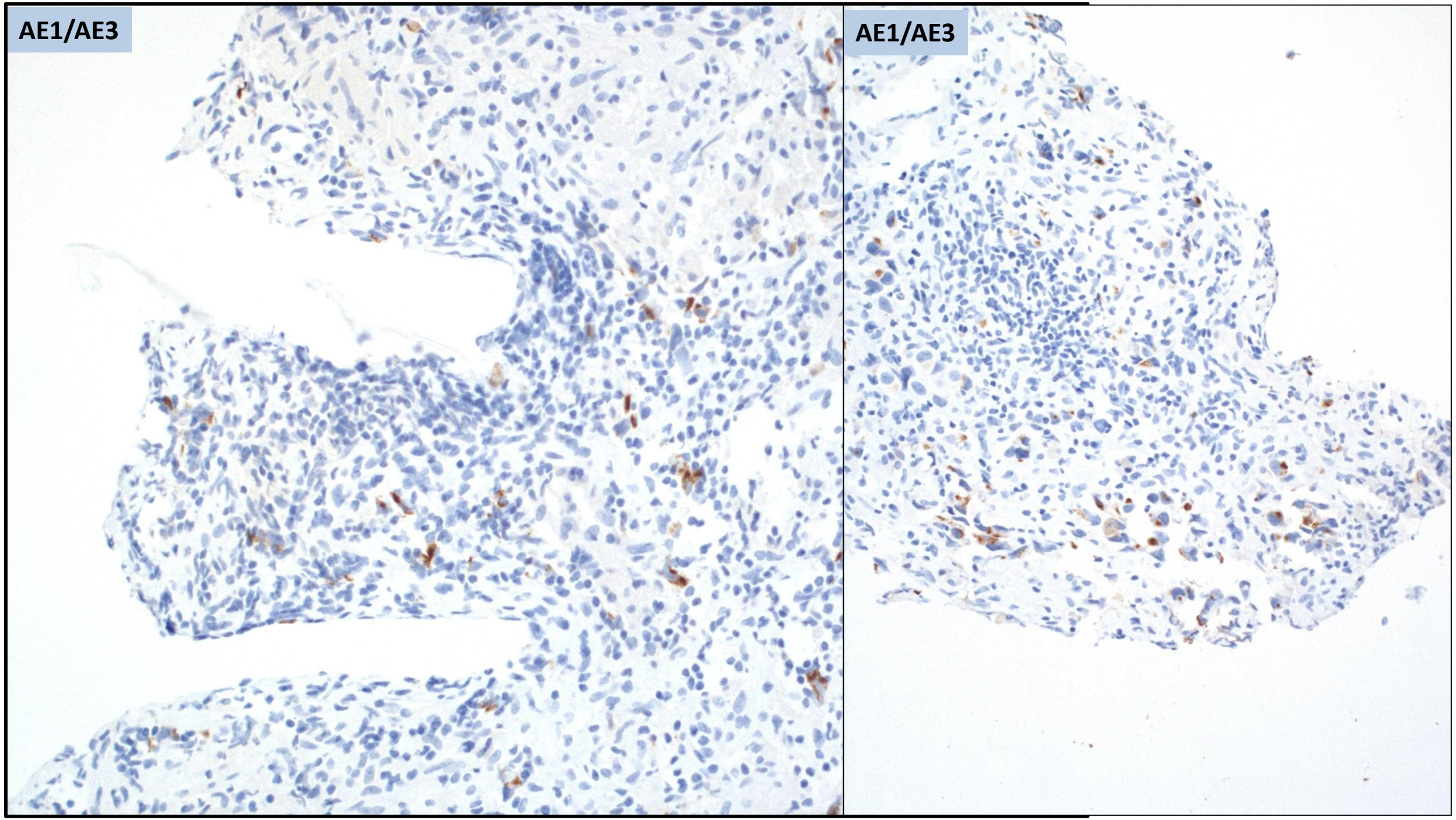
AE1/AE3
AE1/AE3

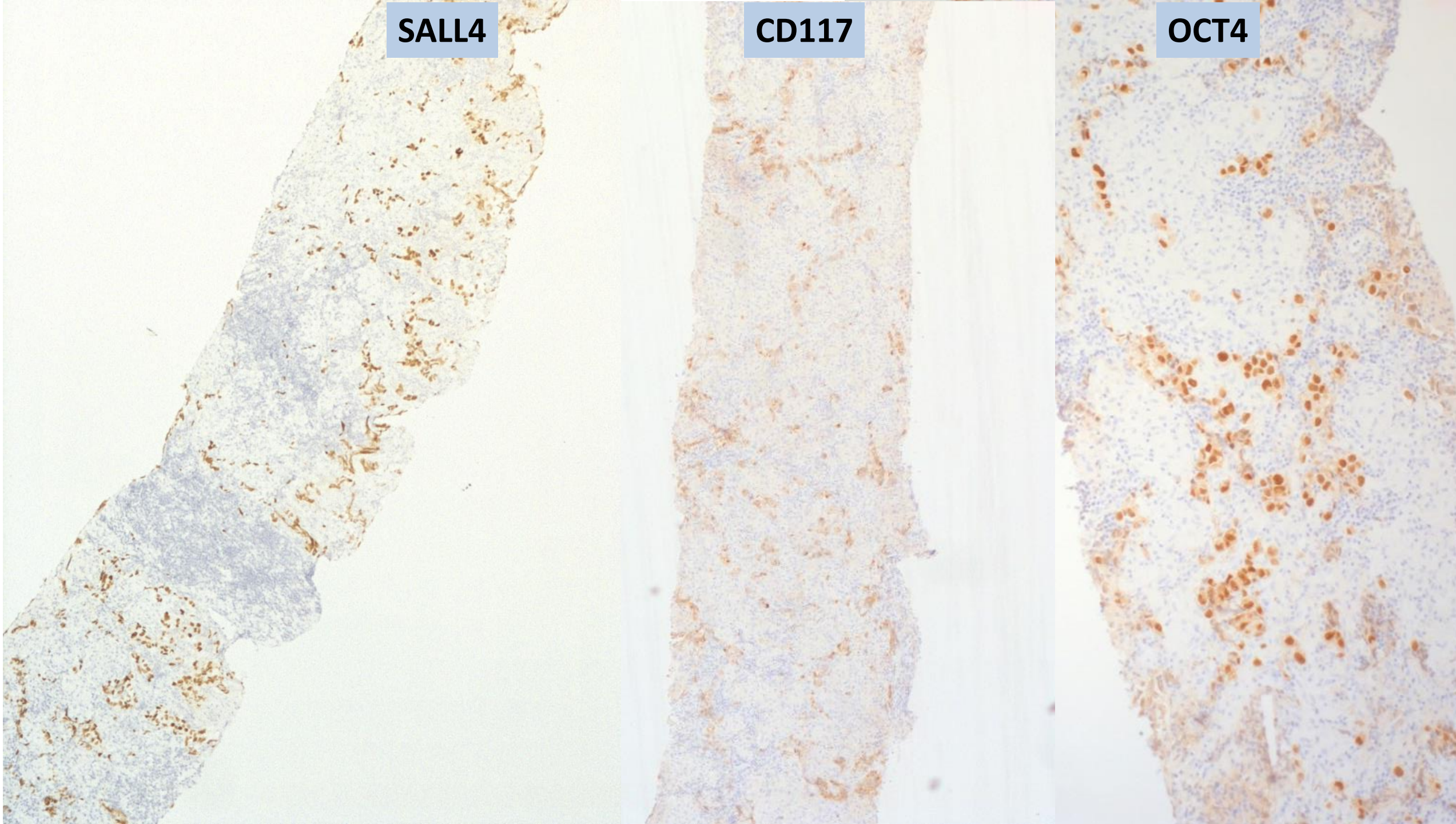
SALL4
CD117
OCT4

Diagnostic proposé

Métastase ganglionnaire d'un séminome avec infiltration concomitante minime par la leucémie lymphoïde chronique

Echographie testiculaire

lésion tumorale du testicule gauche de 30 mm hypoéchigène homogène hypervasculaire avec minime lame d'hydrocèle > **Orchidectomie**

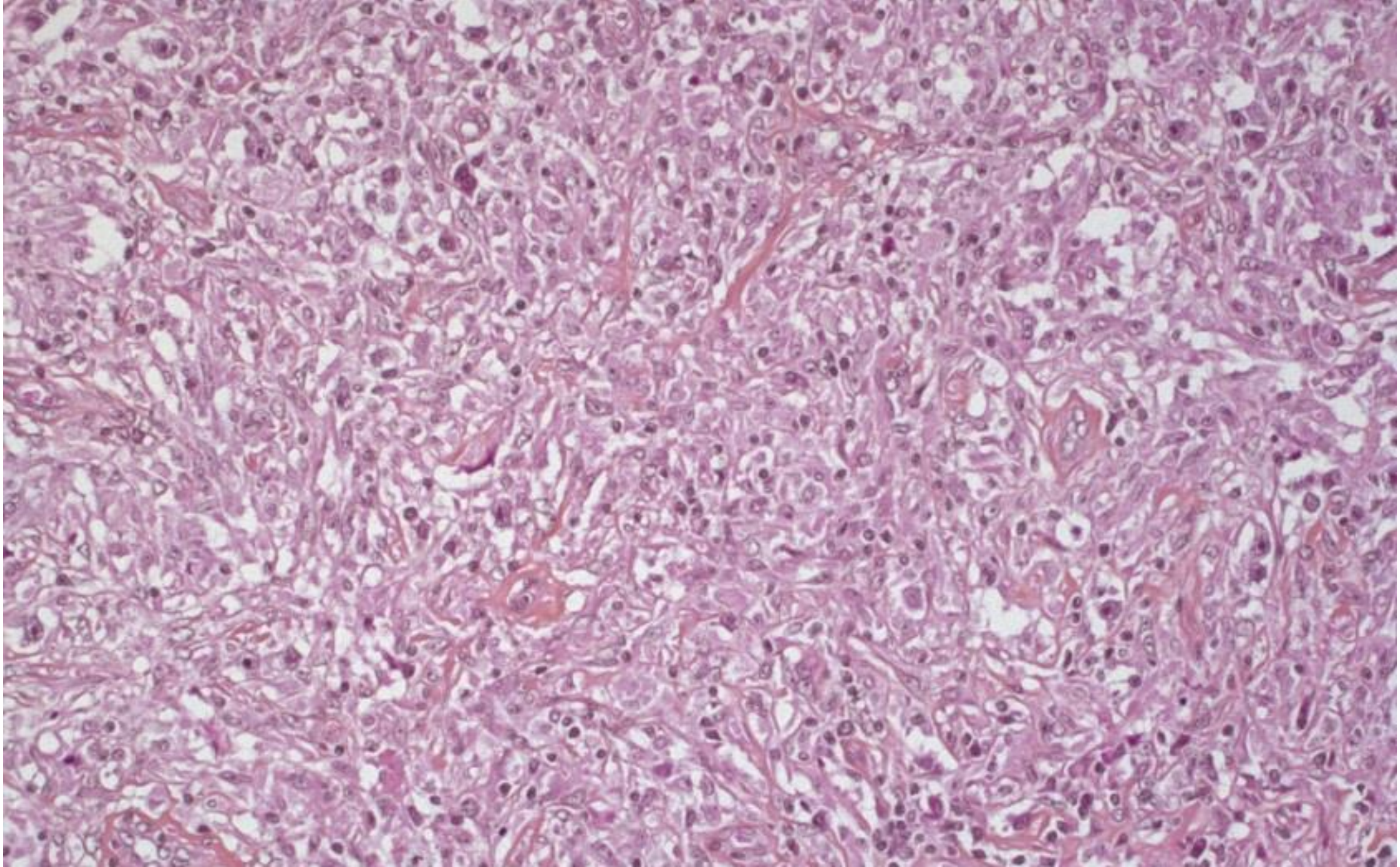

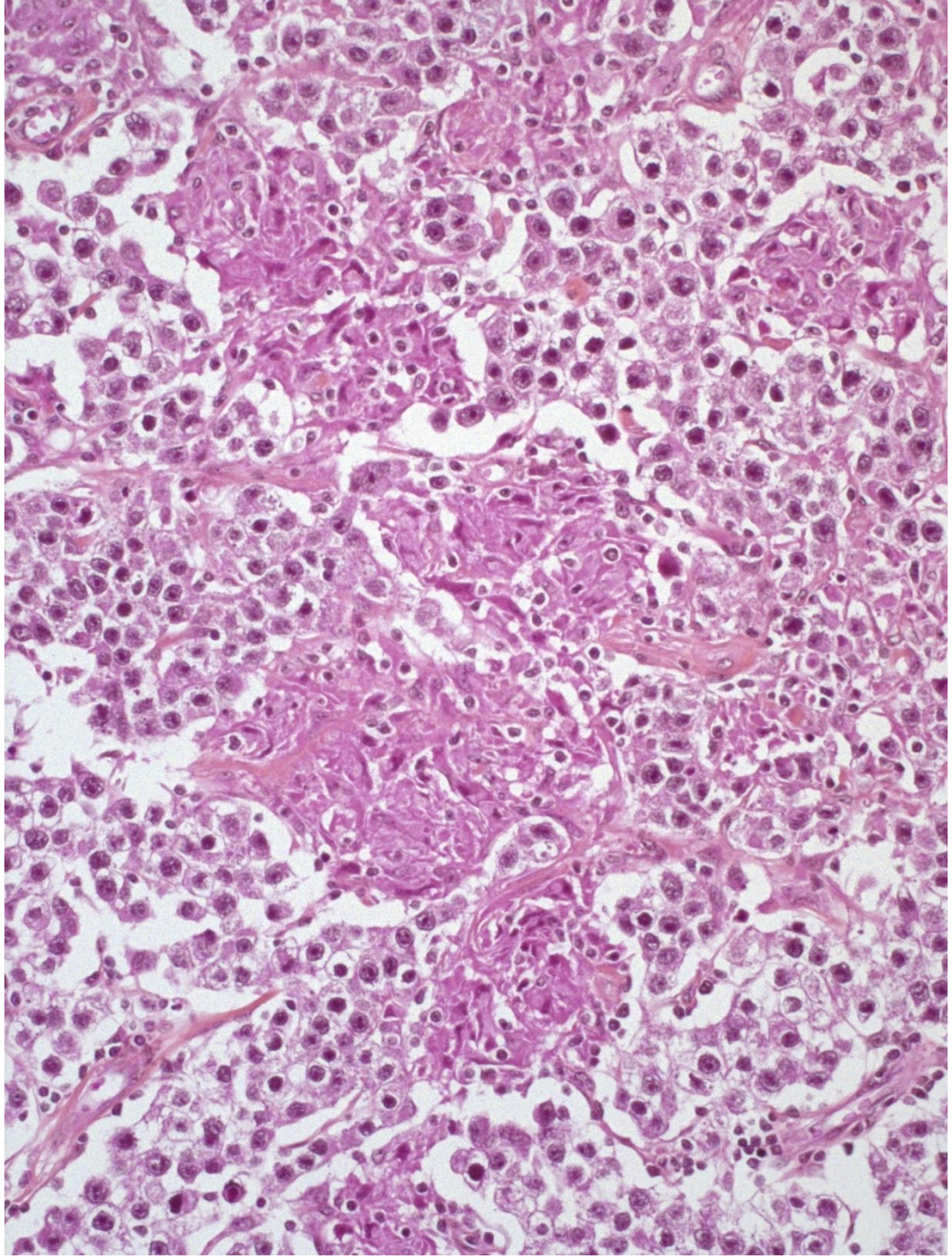

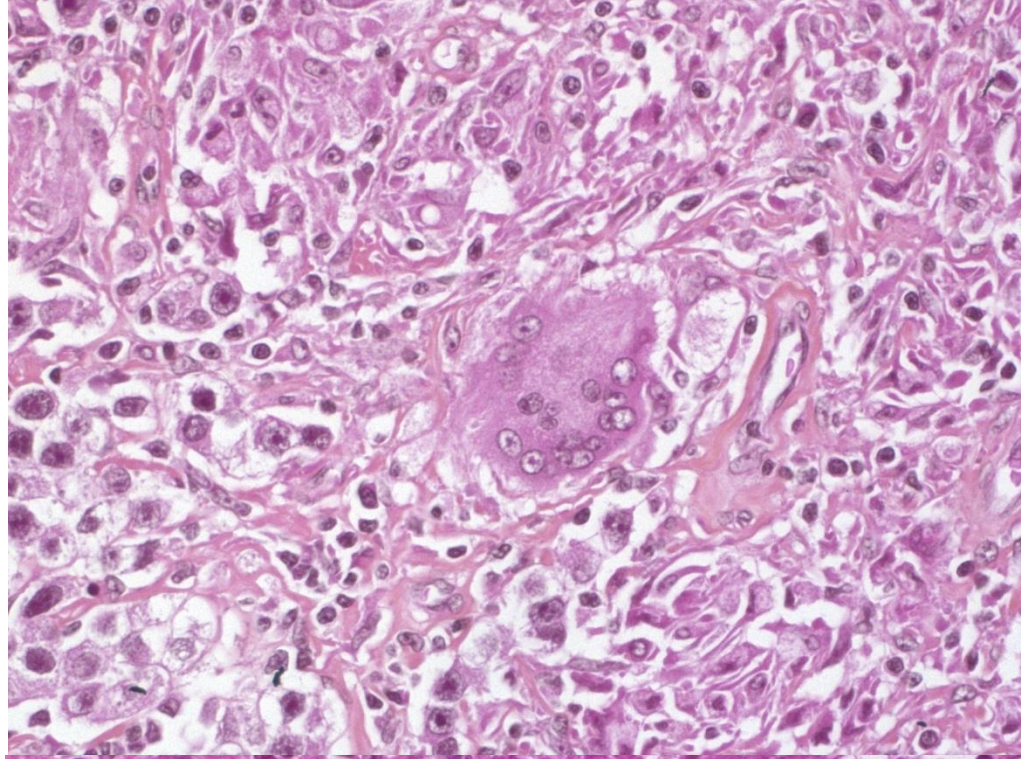

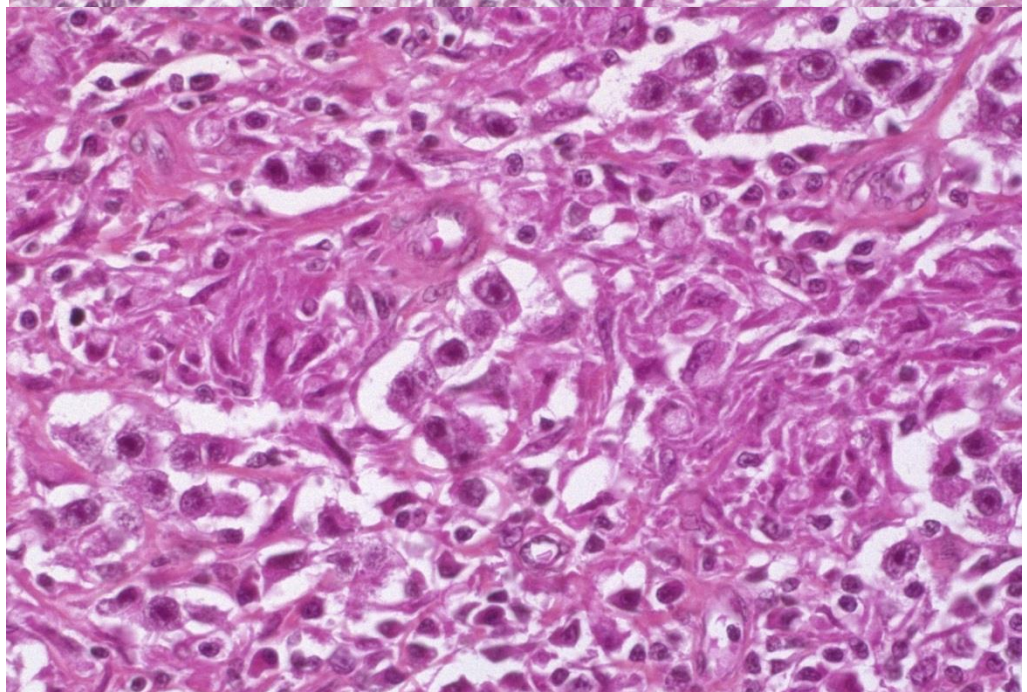

Séminome

- Tumeur maligne de la lignée germinale, 90 à 95 % des tumeurs du testicule, séminome la plus fréquente
- **3% des cas, diagnostic sur une localisation métastatique**
  - en général douleurs lombaires: adp retropéritonéales
- **Dissémination métastatique**
  - **rétropéritonéale, médiastinale et cervicale**
  - Tumeurs plus petites
- Adulte jeune entre 30-50 ans
- Marqueurs sériques négatifs (AFP ou BHCG+/-)
- Aspect histologique:
  - infiltration diffuse, cellules claires de grande taille, nucléolées, stroma lymphocytaire
- Aspect immunophénotypique
  - PLAP, CD117, OCT3/4, SALL4, SOX17, D2-40, AE1/AE3 golgien (20%)
- Aspect granulomateux rare

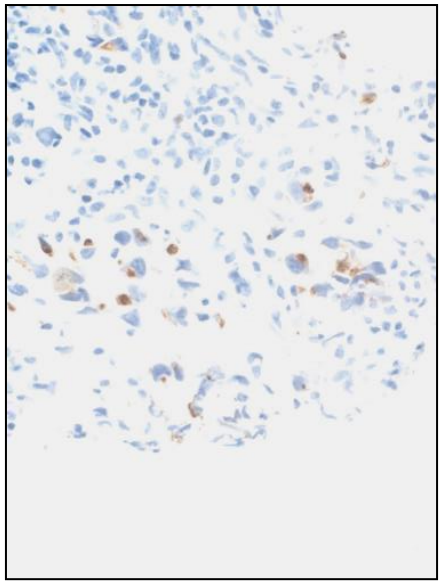

Remaniements granulomateux

- 4 à 14% des cancers
- Fréquents dans les lymphomes
- Mais aussi tumeurs solides (sein, rein , colon…)
- Réaction d’hypersensitivité?
- Eliminer une sarcoïdose ou tuberculose associée
- Possible après immunothérapie

Leucémie lymphoïde chronique/lymphome lymphocytaire

- leucémie/lymphome B à petites cellules, **6 à 8% des lymphomes de l'adulte**
- sujets âgés de **plus de 70 ans**
- critères diagnostiques :
  - lymphocytose de plus de $5x10^9$/l pendant au moins 6 mois
  - un score de Matutes > 3, défini selon l'expression du CD5, CD23, CD22, Ig et l'absence d'exp de FMC7
- peut se **compliquer de manifestations auto-immunes ou d'infections**
- peut **progresser en leucémie prolymphocytaire**
- peut se **transformer en lymphome diffus à grandes cellules B** (syndrome de Richter)
- dans moins de 1% des cas, peut **se transformer en un lymphome de Hodgkin** classique qui peut prendre l'aspect observé sur la microbiopsie, avec des grandes cellules « Hodgkin like » et un fond épithélioïde
- en dehors de ces complications classiques, la LLC peut également s'associer à d'autres tumeurs ou à d'autres sous-types de lymphome B ou T

Hodgkin classique granulomateux

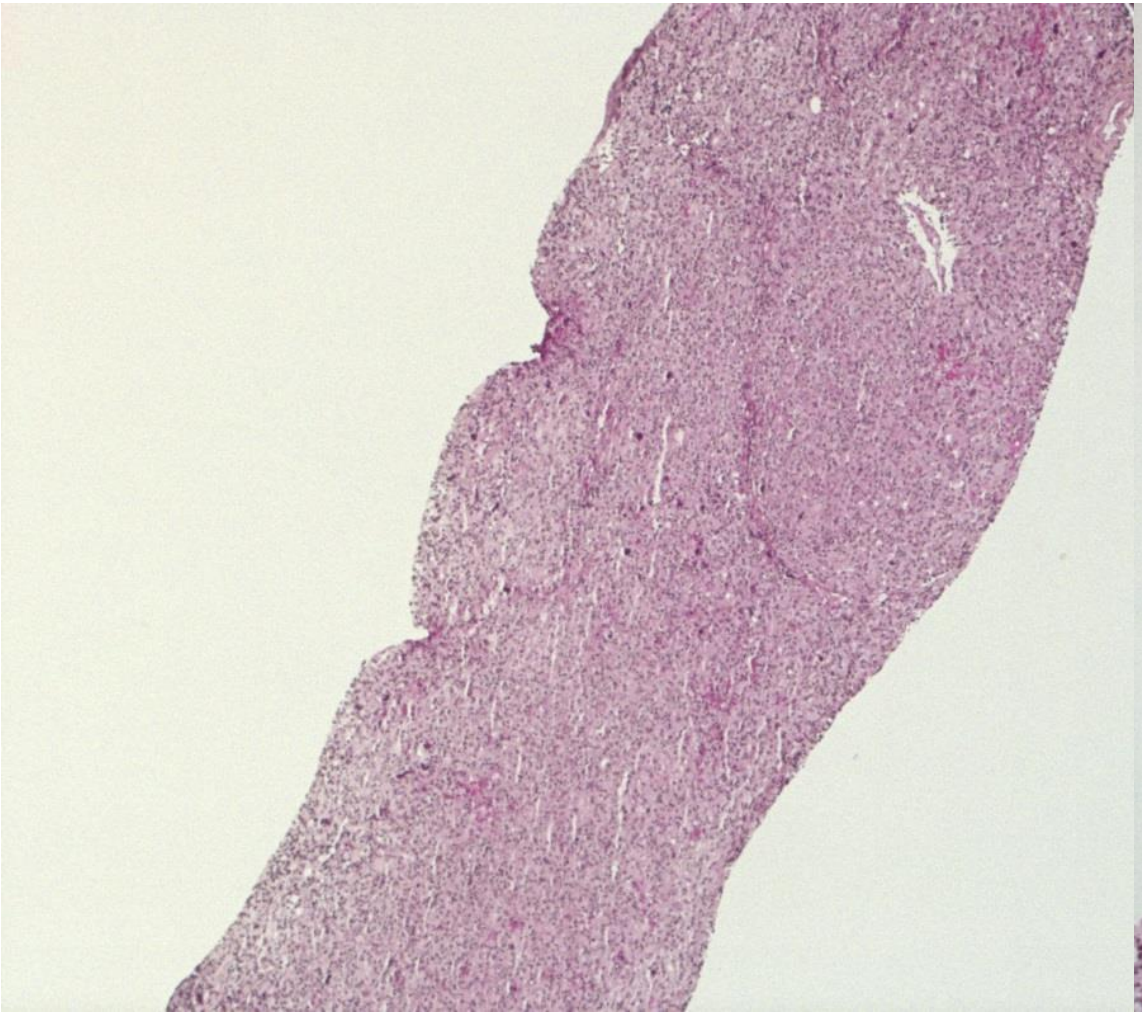

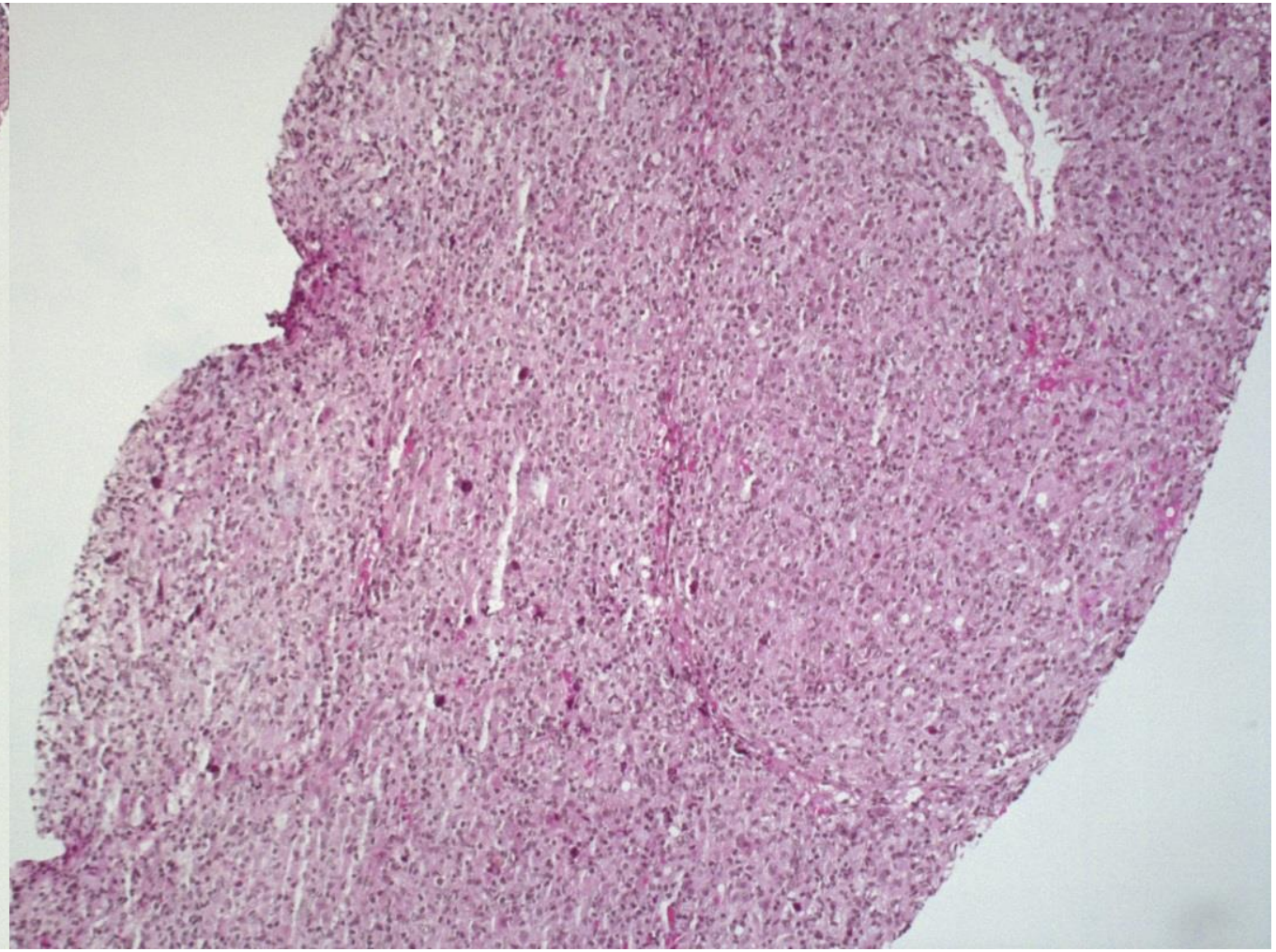

Hodgkin classique granulomateux

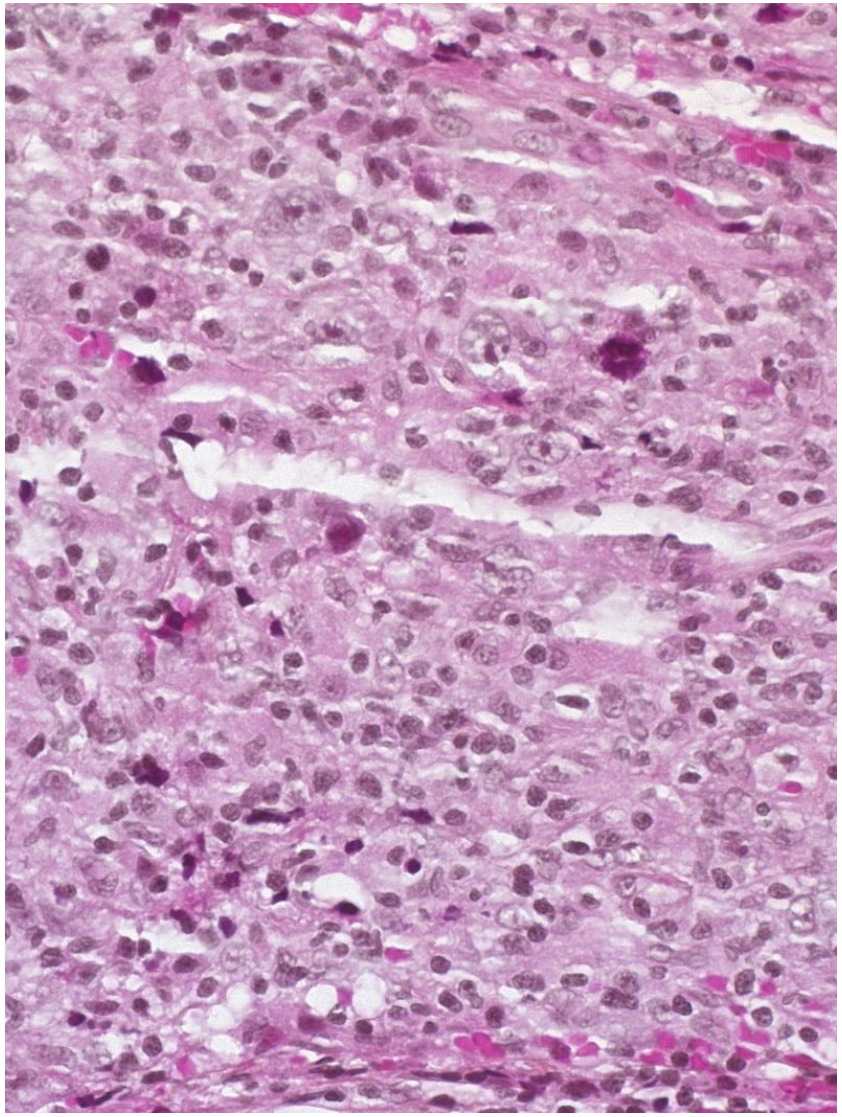

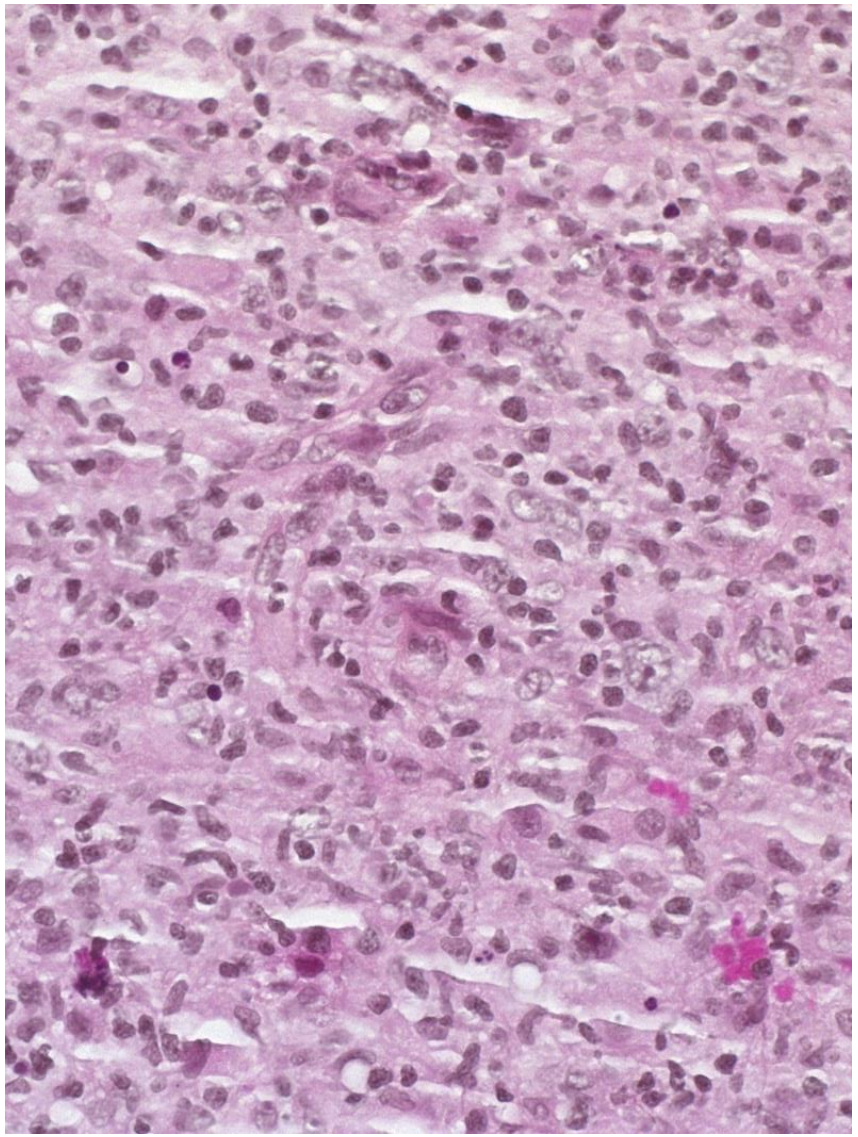

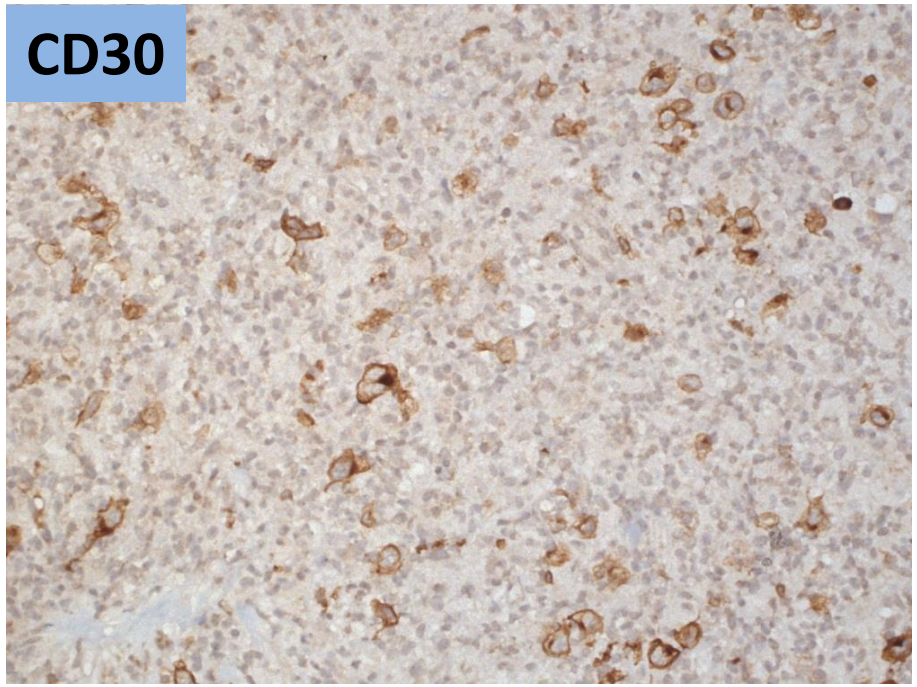

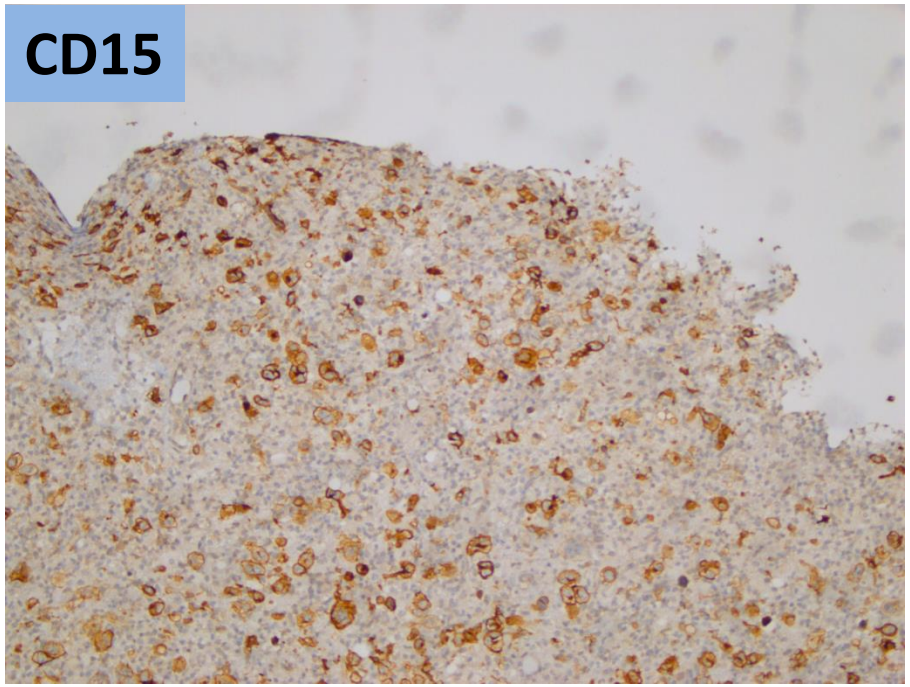

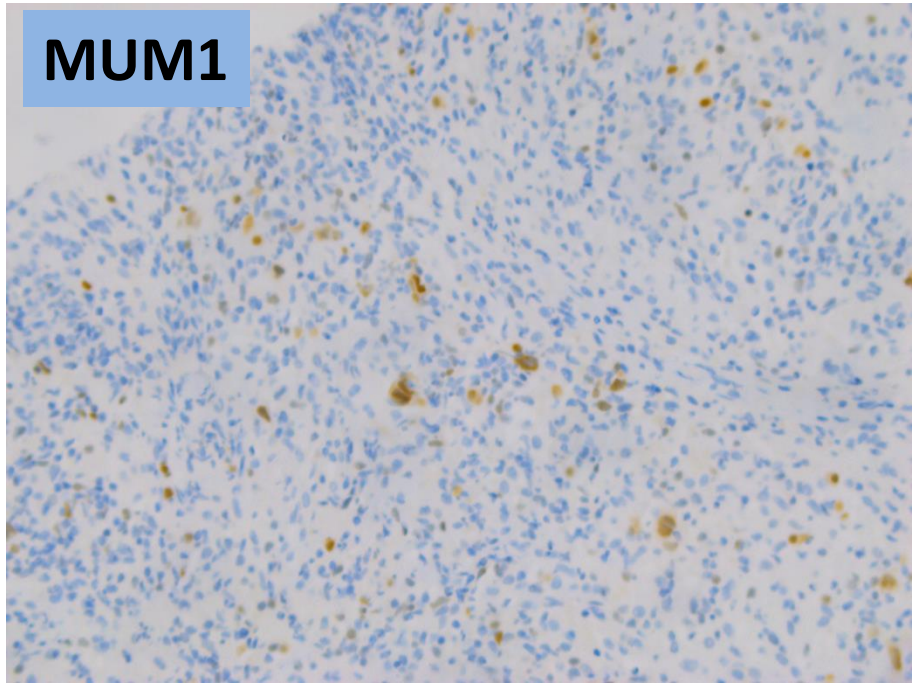

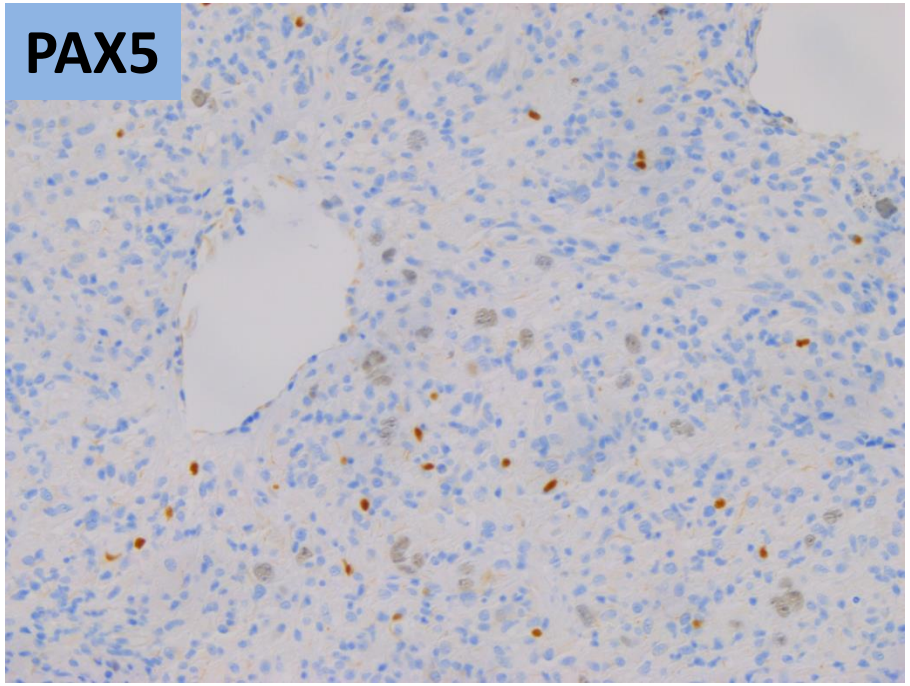

CD45-

CD3-

CD20-

A retenir

- Pensez au séminome devant des adp rétropéritonéales, médiastinales ou cervicales
- Réaction granulomateuse peut cacher une tumeur
- Réaction granulomateuse fréquente dans les lymphomes (Hodgkin, lymphome T)
- Réaction granulomateuse peut être observée dns les tumeurs solides
- Attention au diagnostic sur microbiopsie

Merci de votre attention