Journée AIP / Carrefour Pathologie

Paris, 7 novembre 2019

Microbiopsie ganglionnaires : cas n°7

Jean-François Emile, Frédéric Charlotte

Hôpital Ambroise Paré & hôpital de la Pitié-Slapétrière, APHP, France

Hôpitaux Universitaires Paris Ile-de-France Ouest
Site AMBROISE PARÉ

UNIVERSITÉ DE VERSAILLES ST-QUENTIN-EN-YVELINES
université PARIS-SACLAY

Renseignements cliniques

Femme de 60 ans.
Depuis 5 mois : asthénie et perte de poids de -4kg (soit près de 10% de la masse corporelle).

Le bilan scanographique révèle une hépatosplénomégalie et des adénopathies rétropéritonéales.

→ Biopsie à l'aiguille d'une adénopathie rétropéritonéale.

Artefacts liés à la fixation en mousse

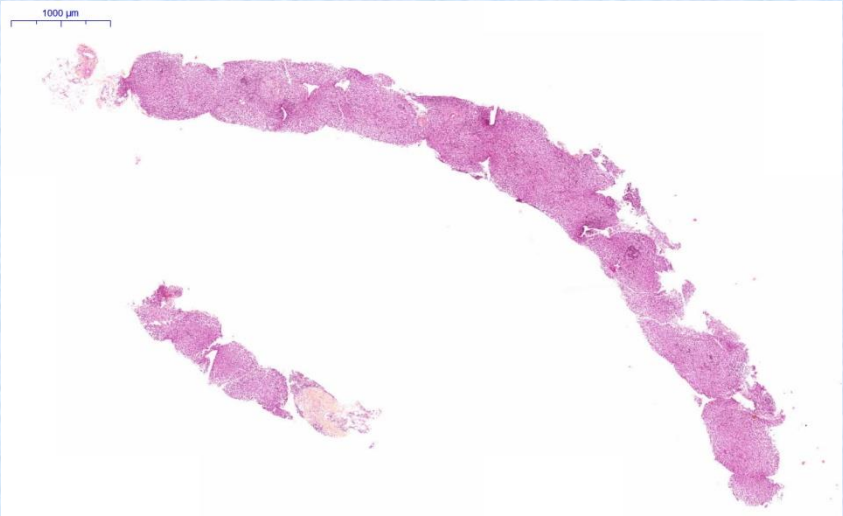

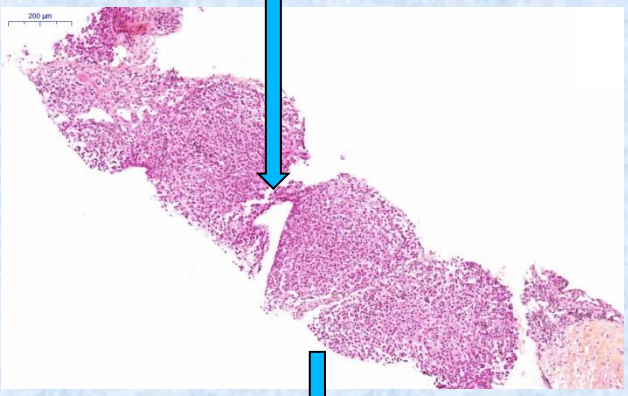

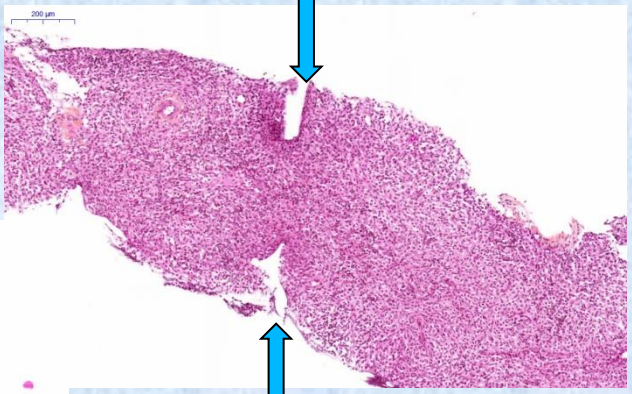

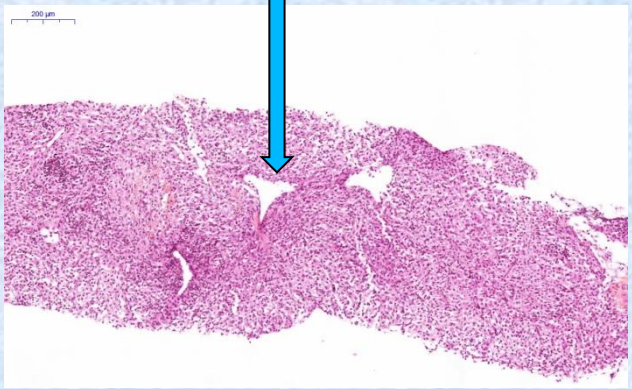

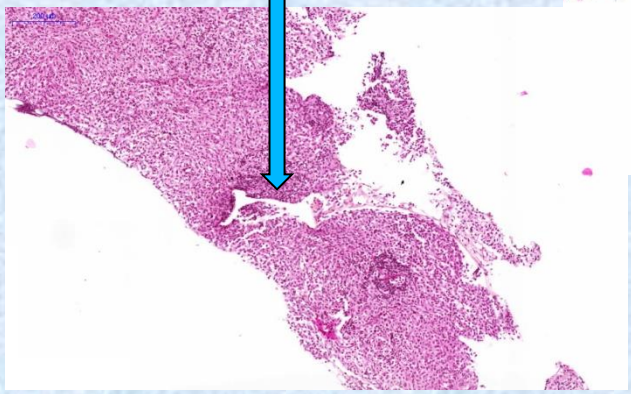

→ Eviter les mousses,
ou fixer au minimum 2 heures en formol avant la mise en cassette.

Cas n°7 (

- Infiltrat diffus homogène effaçant tout le parenchyme ganglionnaire

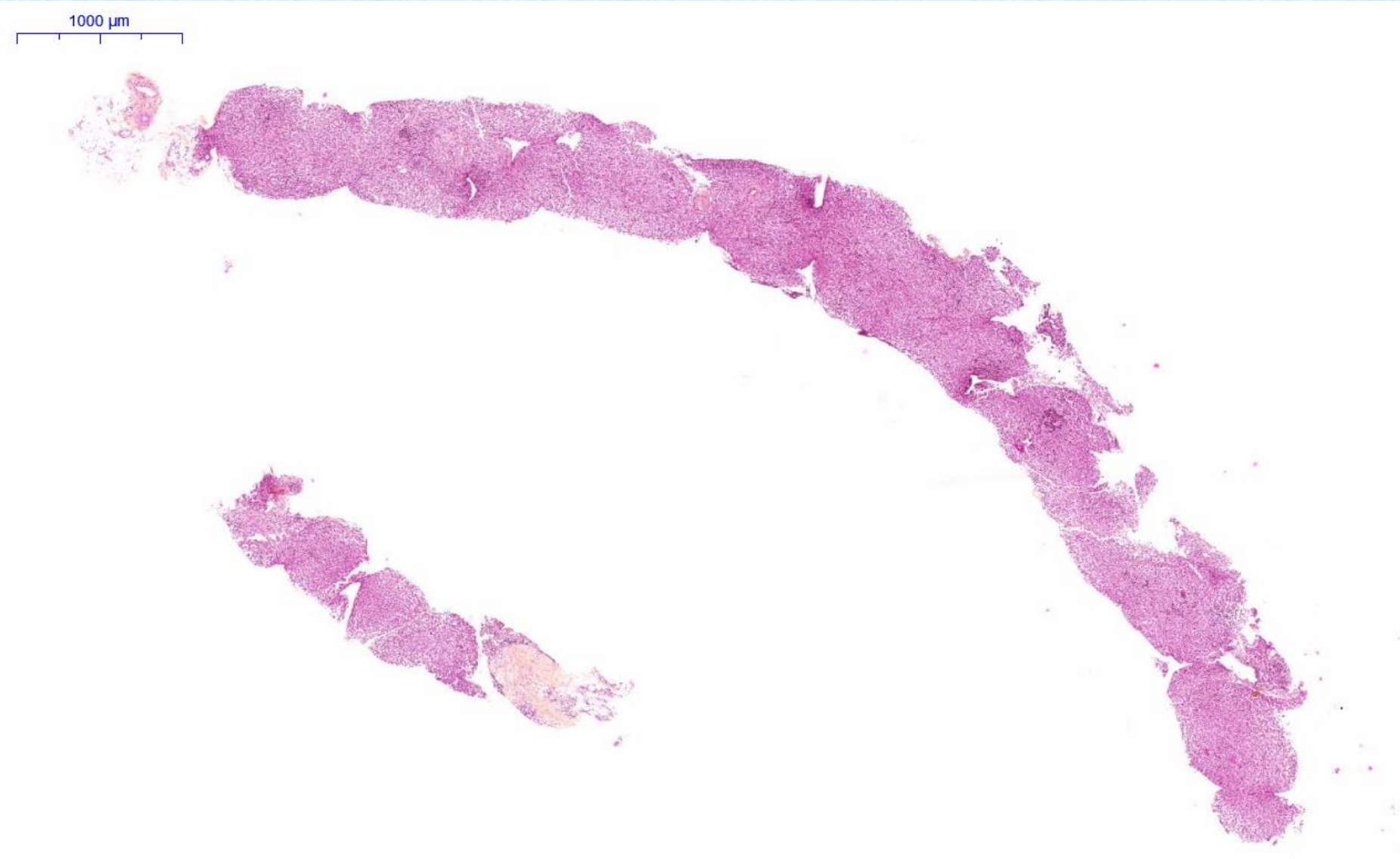

Cas n°7

- Cellules de taille moyenne, sans atypies.
- Noyau ovalaire à chromatine fine et cytoplasme d'abondance moyenne, éosinophile.
- Rares éosinophiles et petits lymphocytes

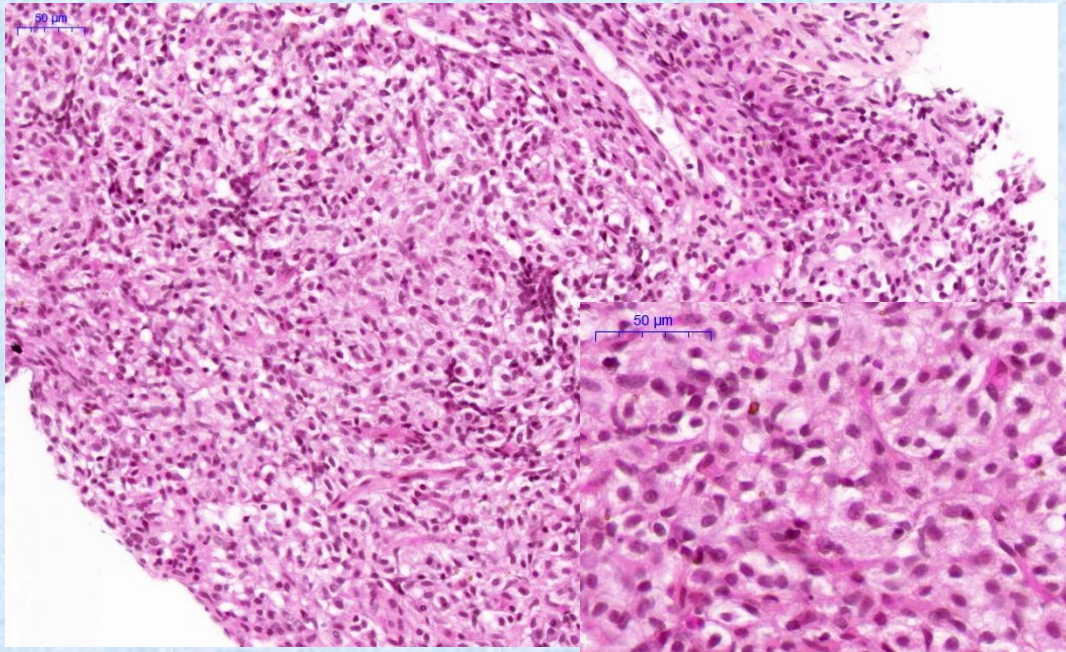

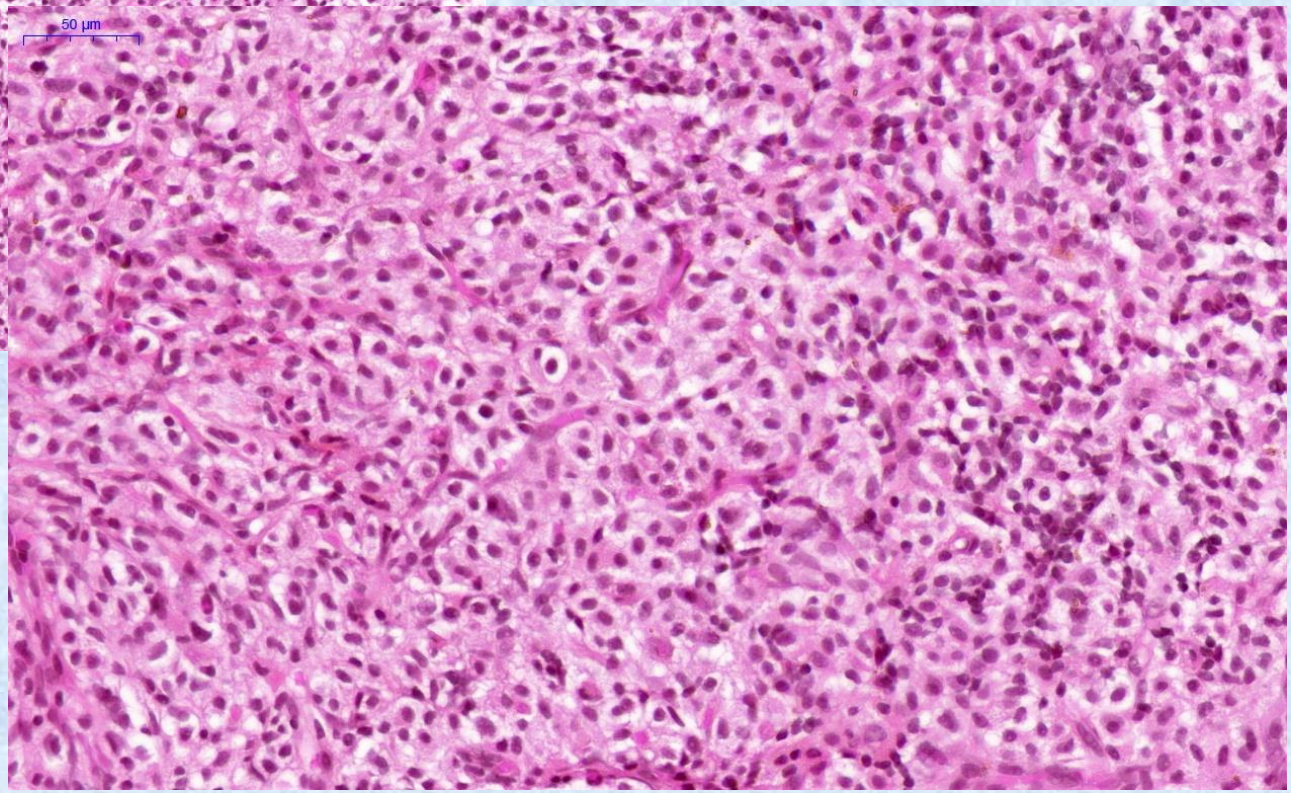

Cas n°7. Immunohistochimie

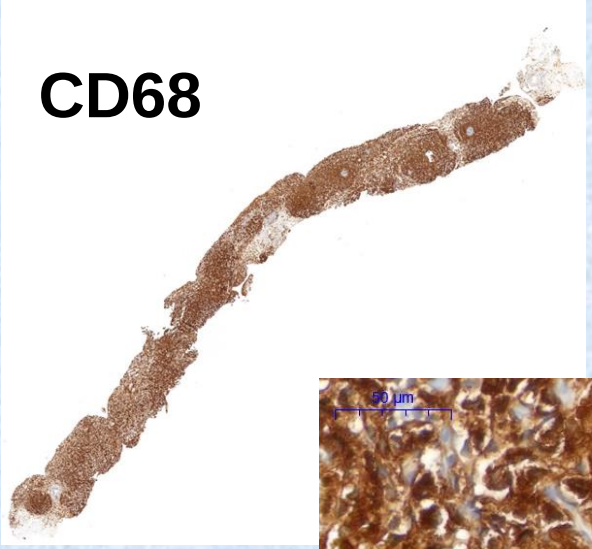

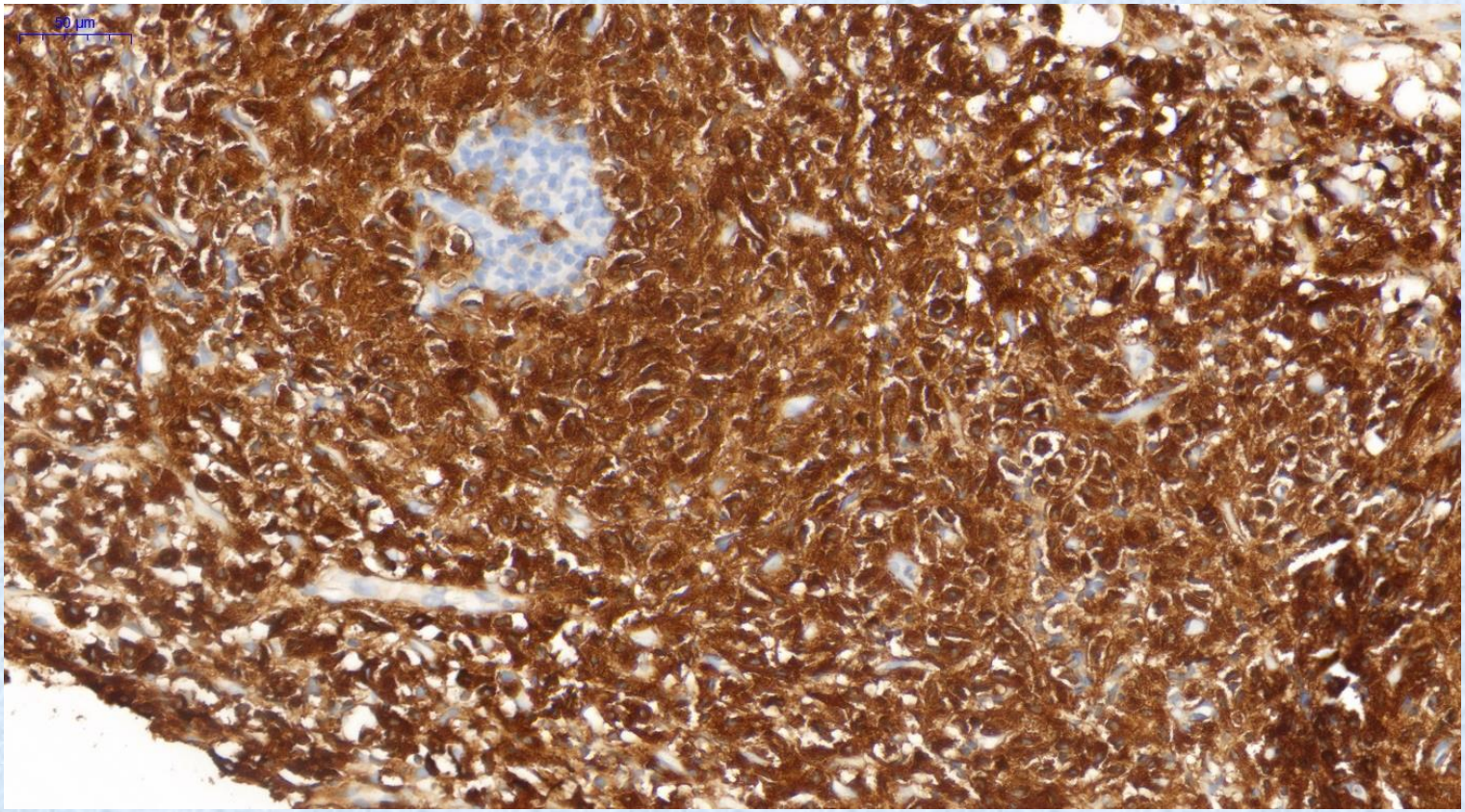

Diagnostic proposé : Histiocytose

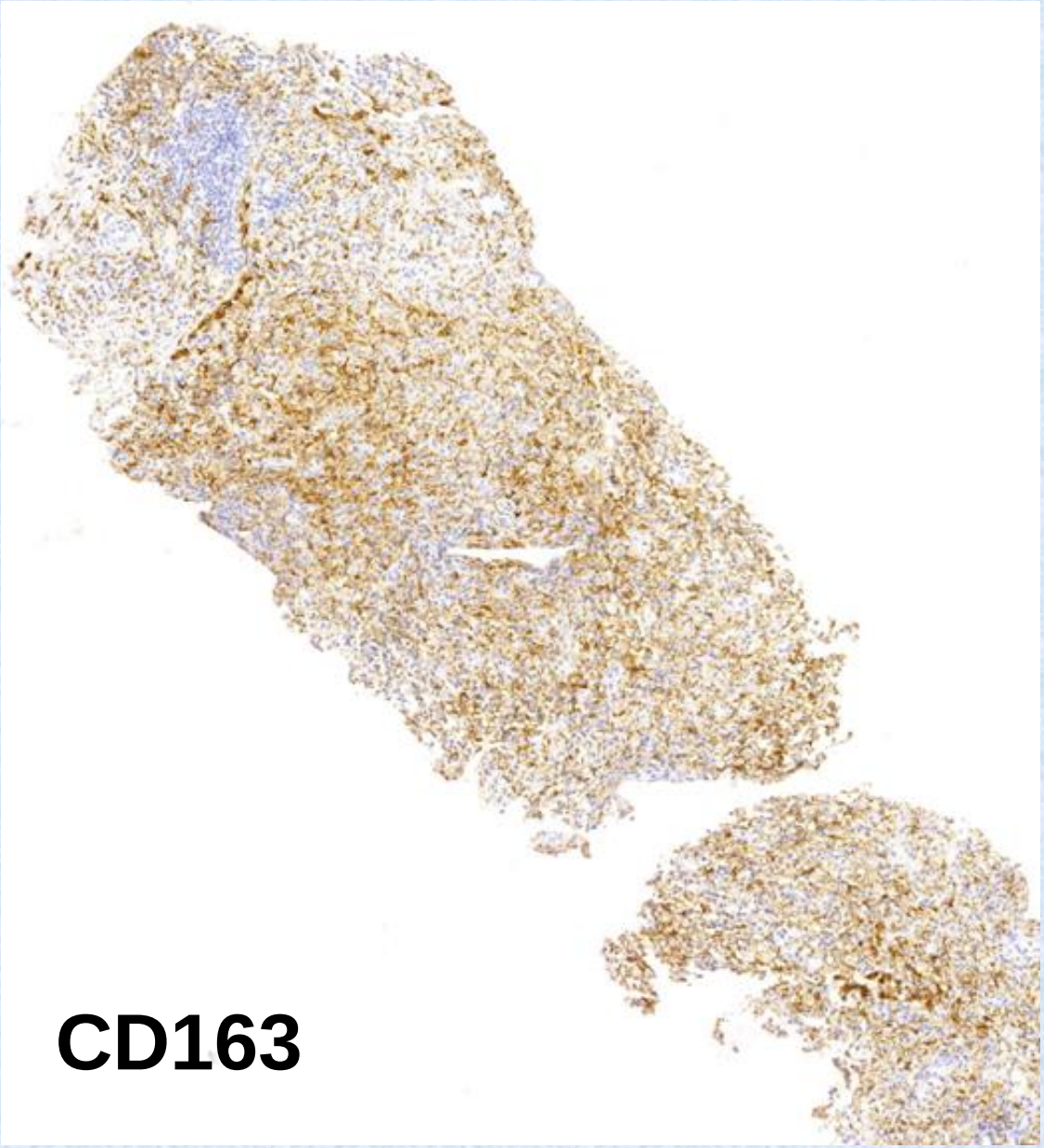

- Cytologie évocatrice
- **CD68+ CD163+** CD1a- S100-

Quel type ?

Cas n°7

- Quelques granulations intra-cytoplasmiques

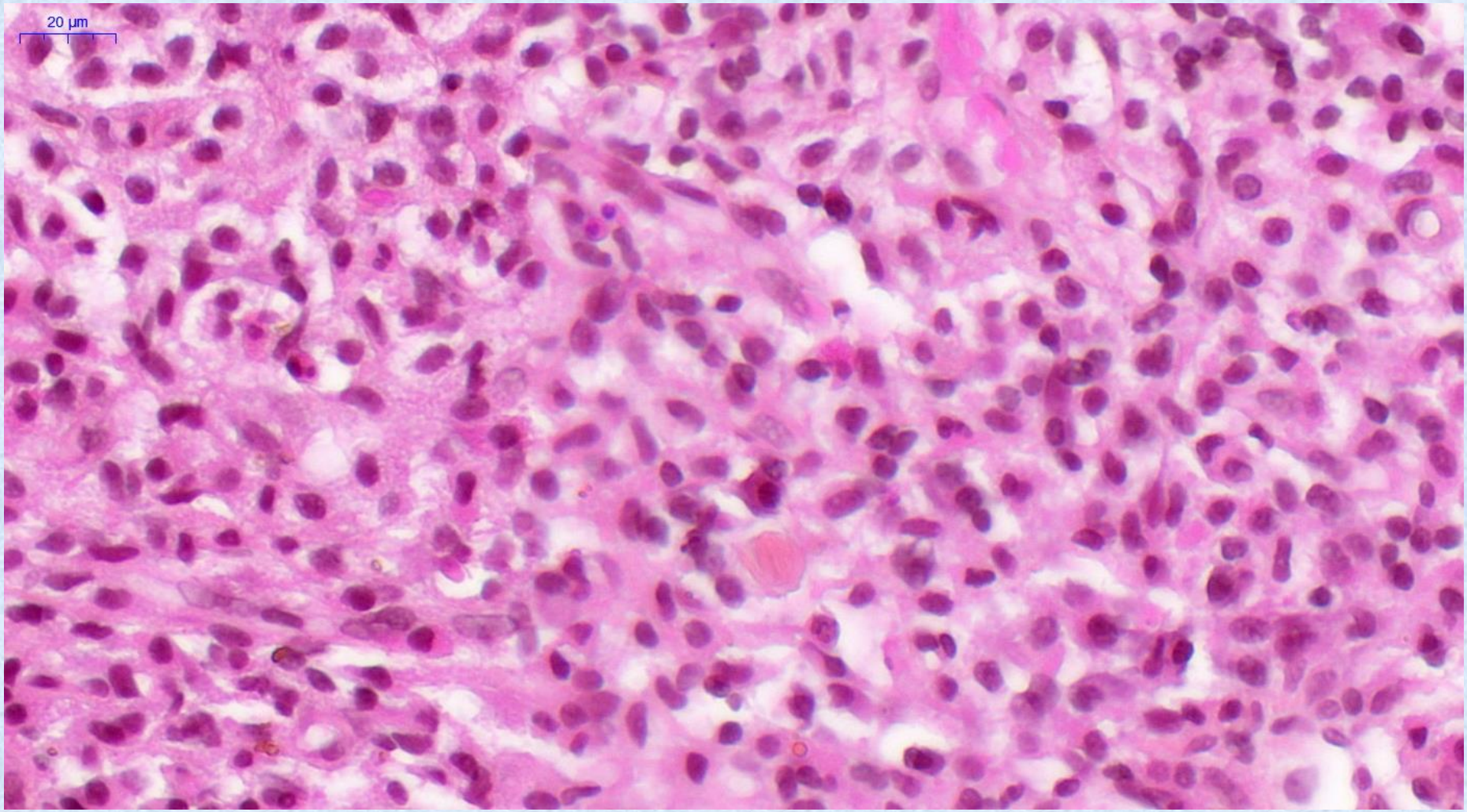

Cas n°7

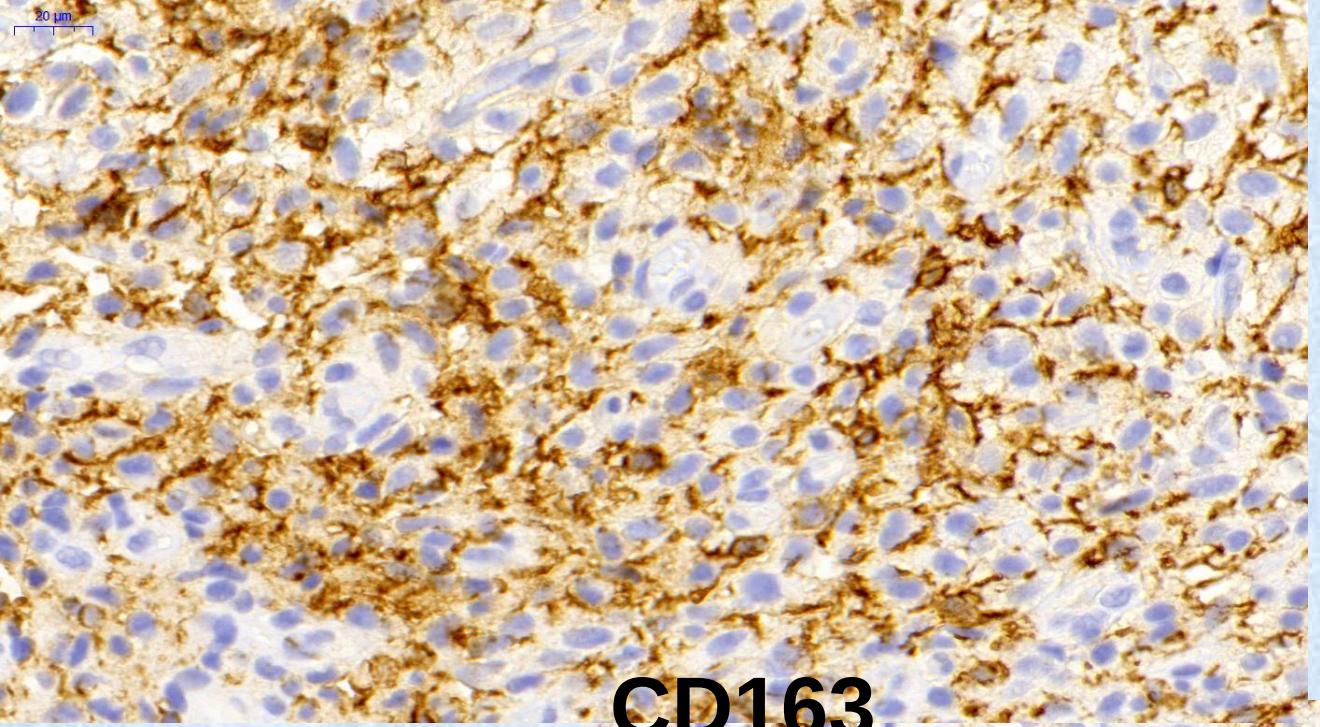

CD163

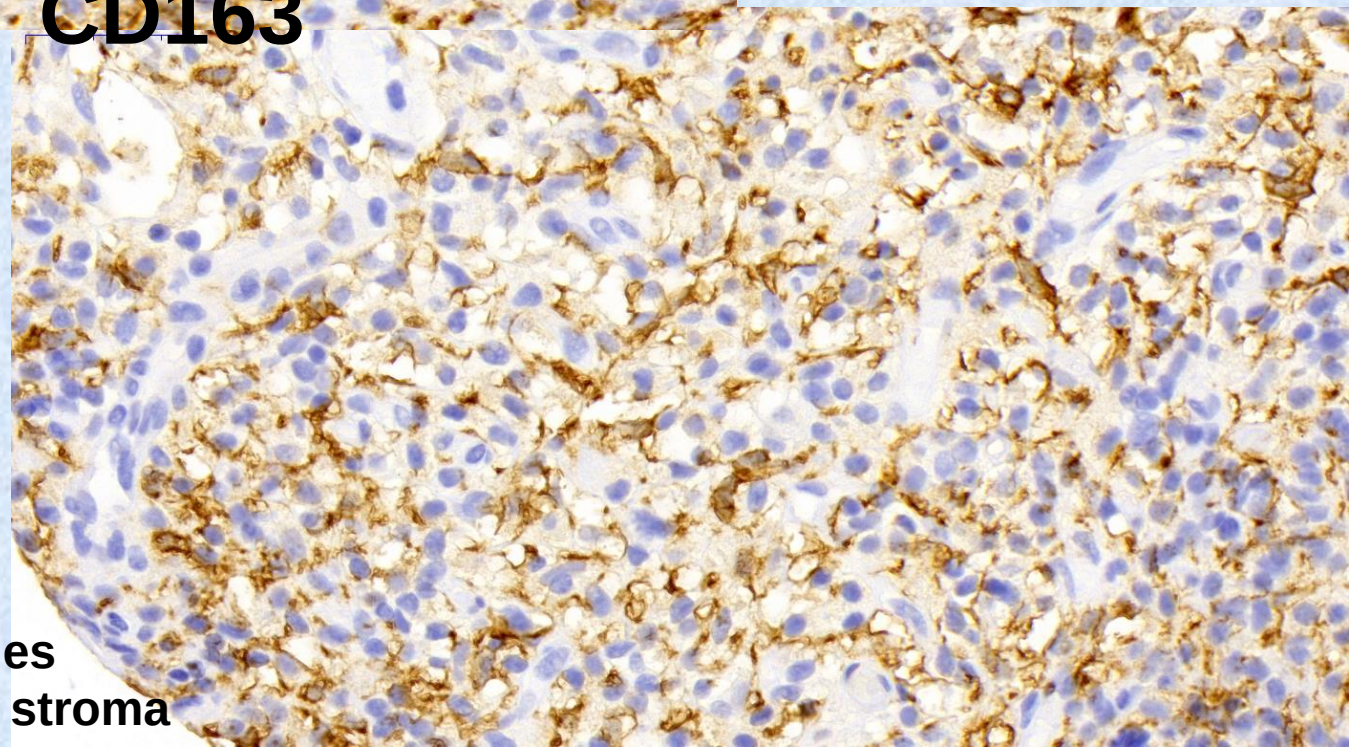

Marquage uniquement des cellules dendritiques du stroma

Autre diagnostic ?

- Quelques granulations intra-cytoplasmiques
- Discordance CD68+ CD163-
- Histiocytose SAI, mais en dehors des
  - histiocytoses à cellules de Langerhans
  - maladies de Rosai-Dorfman
  - histiocytoses malignes

les localisations ganglionnaires sont exceptionnelles (0,7% sur 1514 cas)

Cas n°7

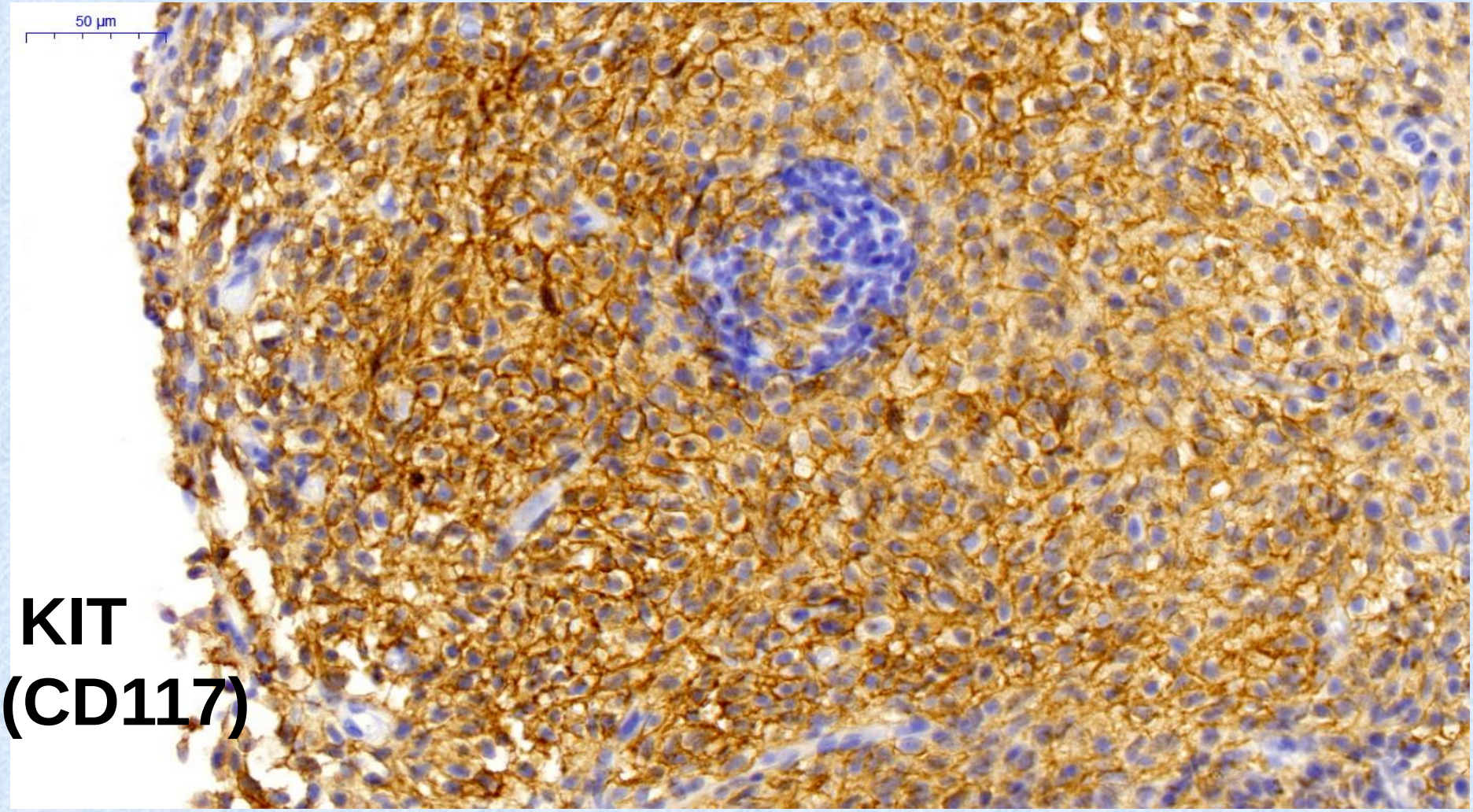

→ **Mastocytose systémique**

Cas n°7

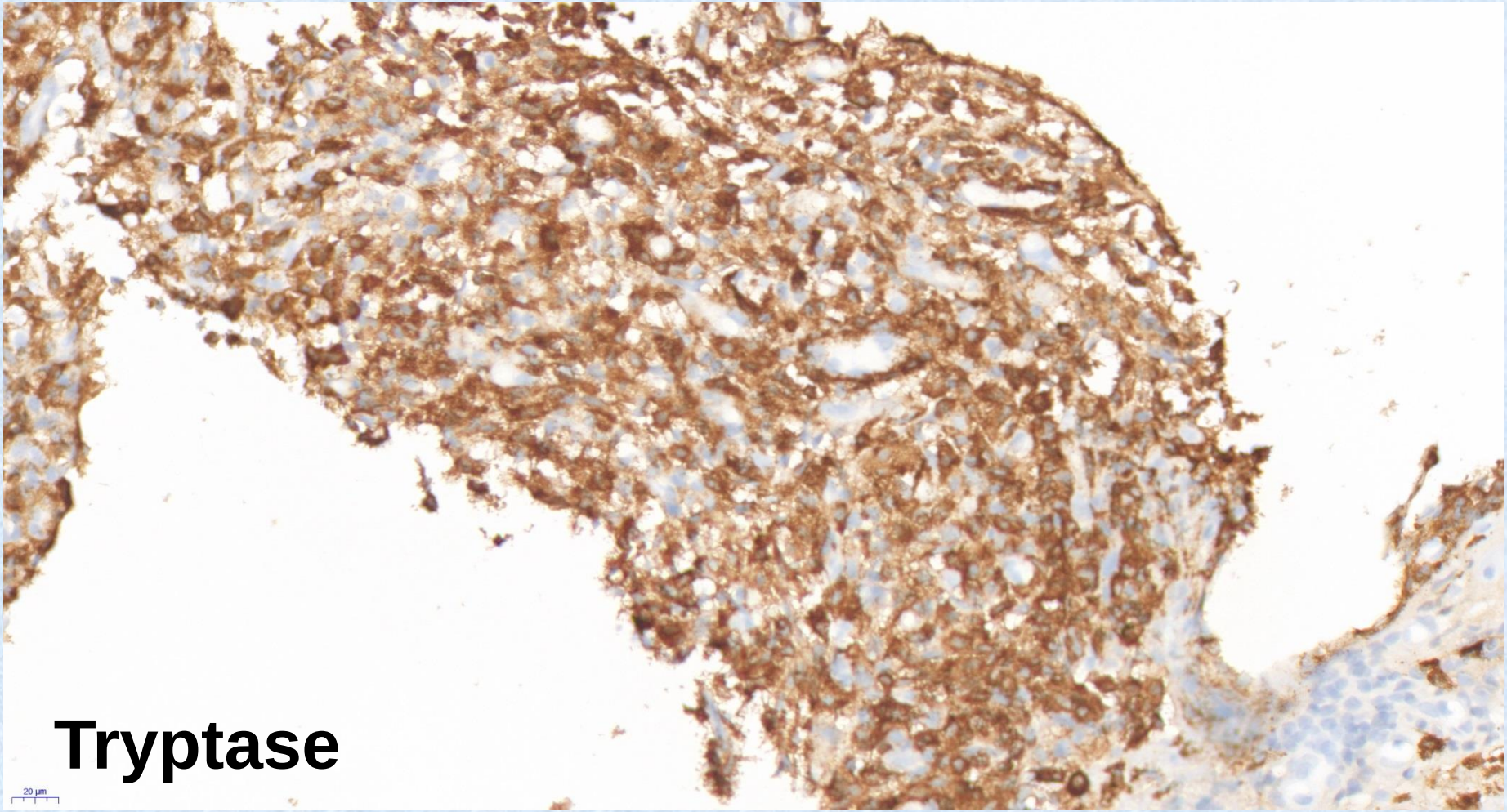

Analyse moléculaire en NGS

- ***KIT*** exon 17 : c.2447A>T, p.(**Asp816Val**) , VAF*: 21% (NM_000222.2)

- *IDH2* : c.435delG, p.(Thr146Leufs*15)
- *STAG2* : c.793G>T, p.(Glu265*)
- Pas de mutation dans les gènes de la voie des MAP kinases

Cas n°7

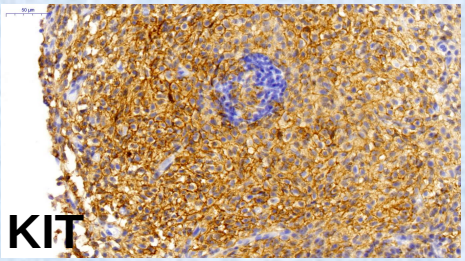

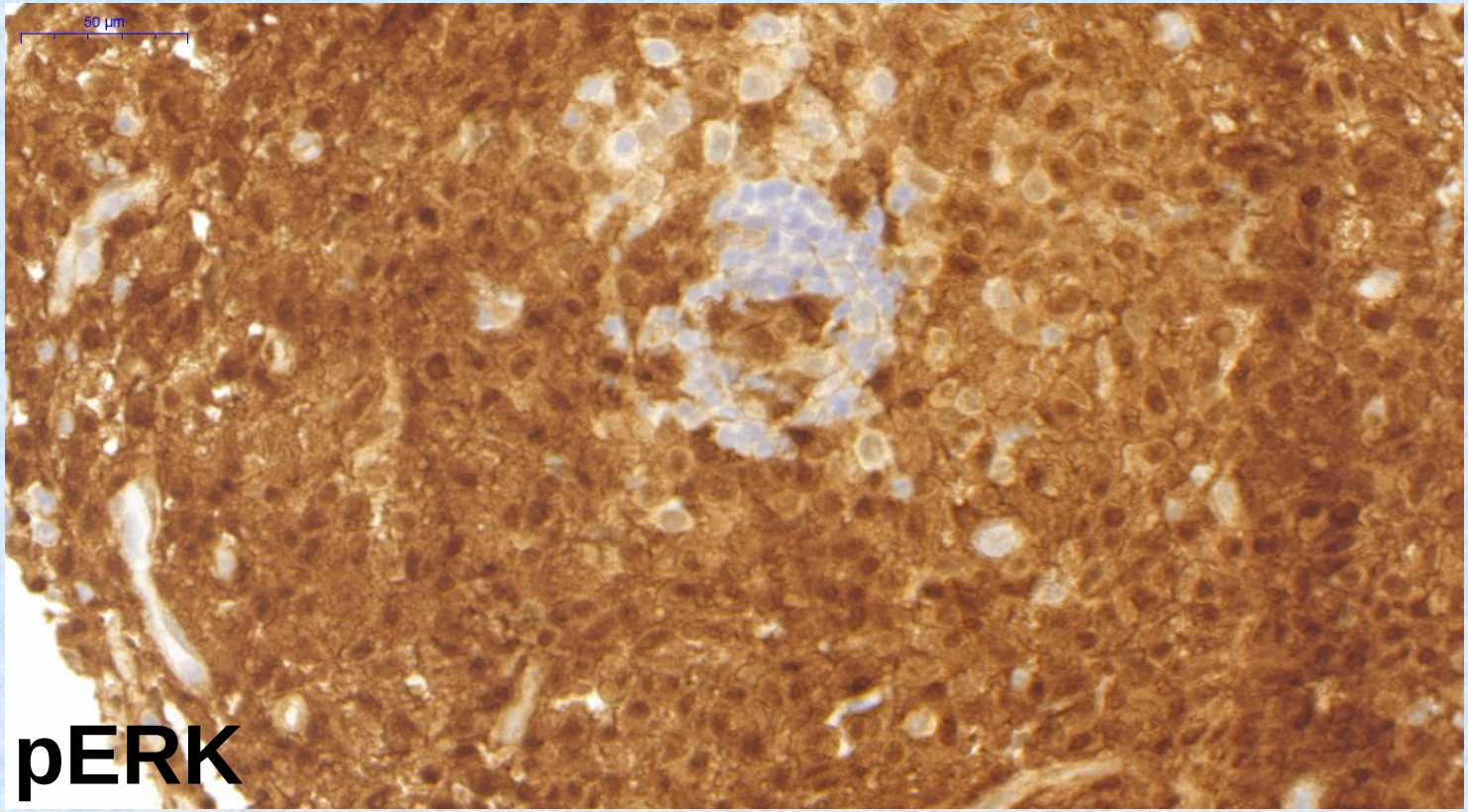

= Forte activation de la voie des MAP kinases

Informations cliniques complémentaires

Quatre mois après la biopsie :

- Asthénie persistante avec un score OMS à 2, sans fièvre ni sueurs
- Dyspnée d'effort.

- Hépatosplénomégalie, sans ganglion périphérique.

- Imagerie TDM et métabolique : multiples adénopathies sous-diaphragmatiques, épanchement pleural gauche de moyenne abondance et une trame osseuse hétérogène.

- Numération : hyper-leucocytose à 16 G/L (PNM 9G/L, lympho 5G/L, Mono 1,2G/L).

- Myélogramme : infiltration par 46% de mastocytes.

→ **Leucémie à mastocytes**

Discussion

Leucémie à mastocytes

- Variante de Mastocytose systémique (MS)
  >20% de mastocytes au myélogramme
  Aleucémique ou
  Leucémique si >10% de mastocytes sanguins

- Très rare (1% des MS)

- CD25+ KIT+ CD2+ Tryptase+
- tryptase sérique est généralement très élevé
- mutation D816V de *KIT*

- Très mauvais pronostic (survie <1an)

Histologie

- Infiltration diffuse, homogène, monotone

- Cellules de taille moyenne, sans atypie, peu de mitoses
- Cellules parfois fusiformes
- Granules intracytoplasmiques (parfois absents)

- Le stroma peut contenir des éosino et/ou de la fibrose

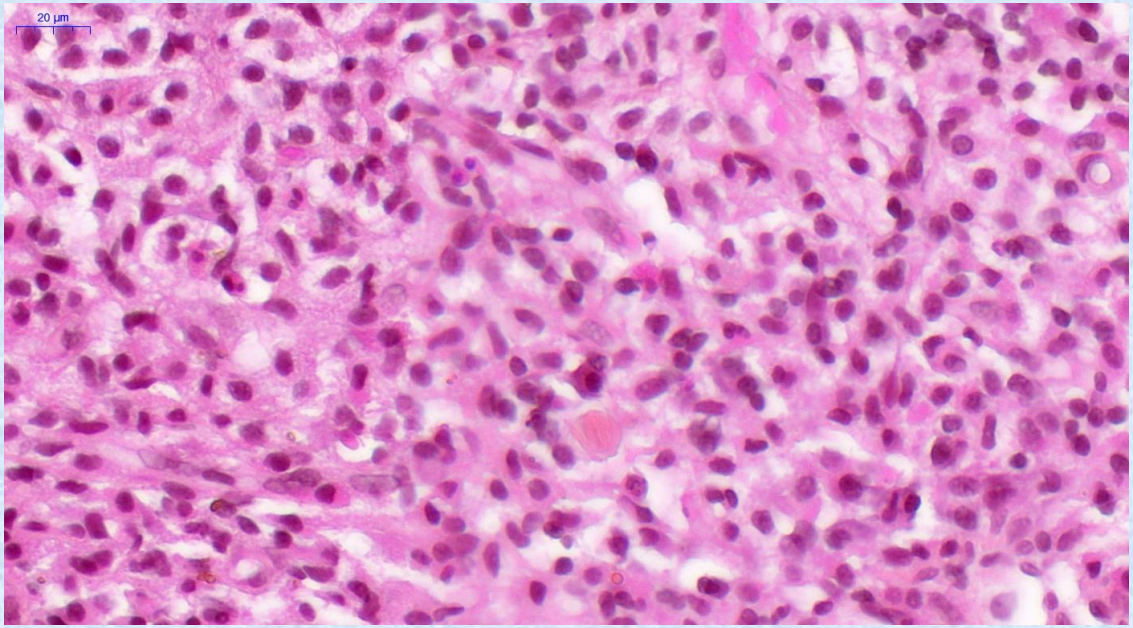

Phénotype/Génotype → Diagnostic

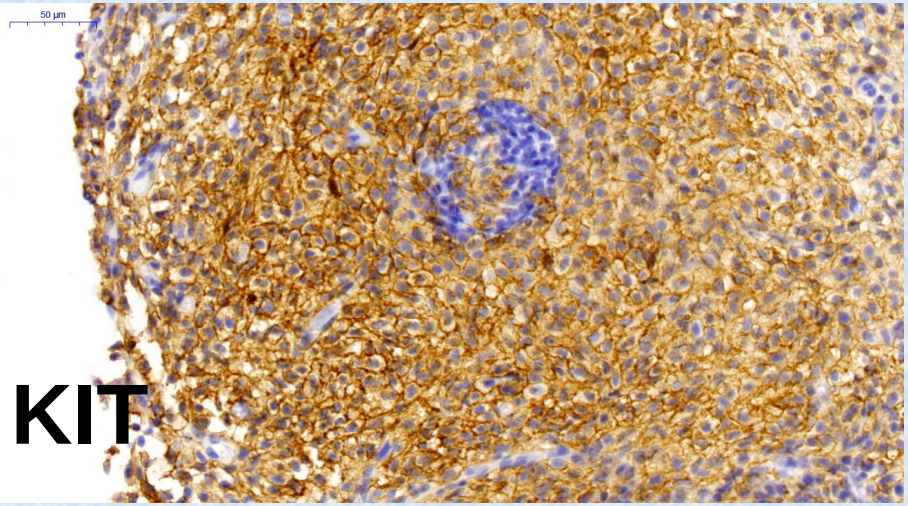

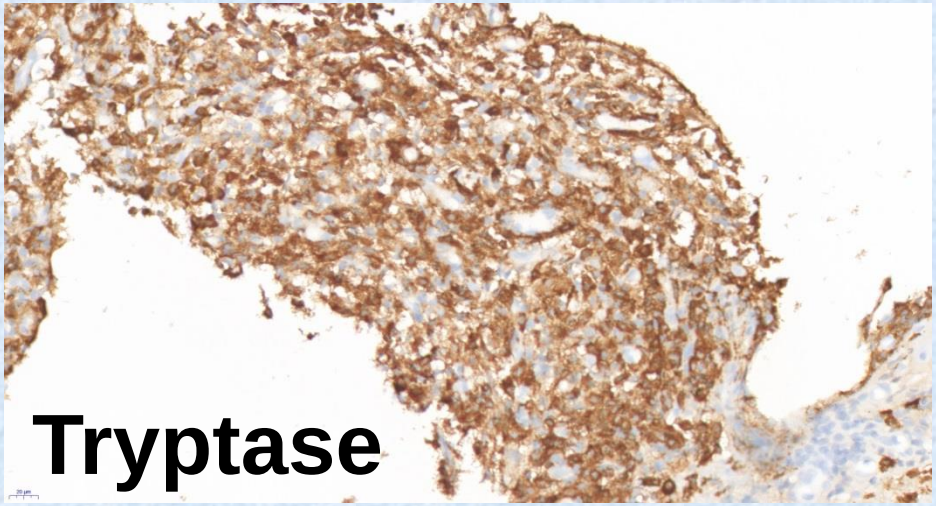

+ Mutation très fréquente de *KIT* (D816V)

Cellules progénitrices

- Syndrome myéloprolifératif ou myélodysplasique (MPN/MDS) parfois associé

- Mutations dans des gènes impliqués dans le contrôle épigénétique.
  Si dans gènes *SRSF2*, *ASXL1* et/ou RUNX1 alors mauvais pronostic

- Les mastocytes peuvent dériver de progéniteurs CD34+ CD38- présentant la mutation D816V de *KIT*

- Rq : idem pour les histiocytoses

Conclusion
Phénotype histiocytaire ?

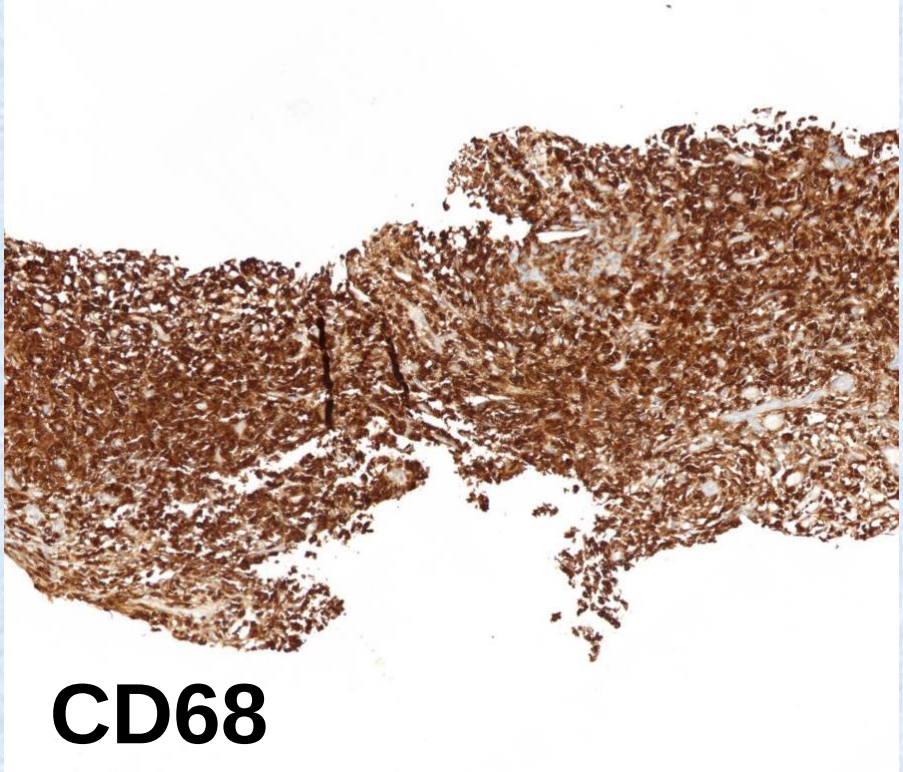

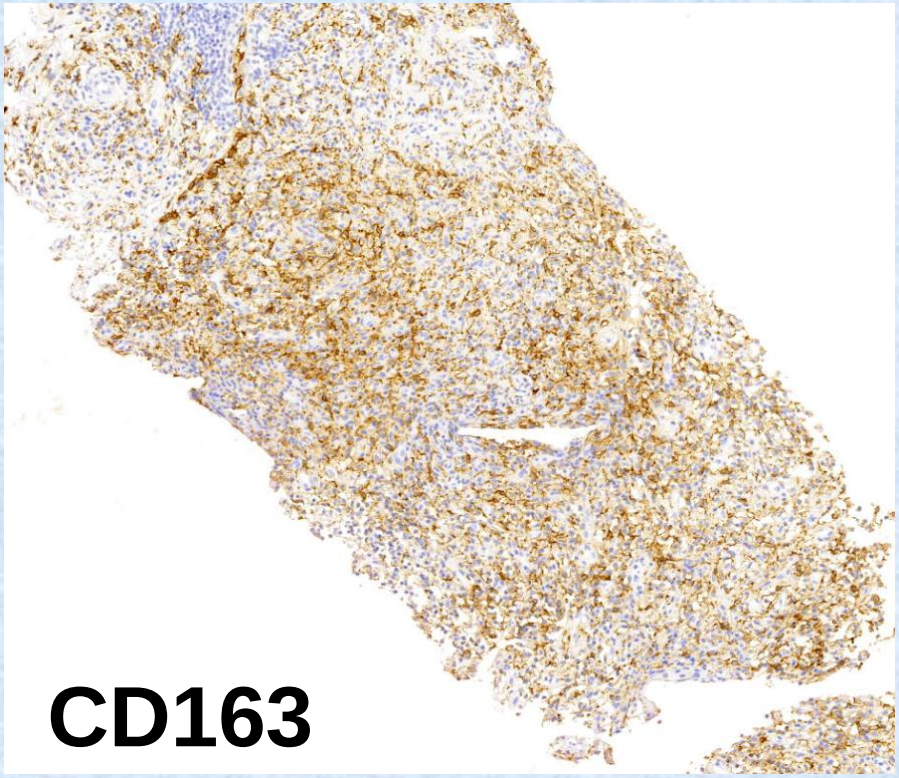

Double piège :
- Expression de CD68 (fréquent)
- Stroma riche en cellules dendritiques CD163+

Microbiopsie ganglionnaires : cas n°7

Jean-François Emile, Frédéric Charlotte

Hôpital Ambroise Paré & hôpital de la Pitié-Slapétrière, APHP, France

Remerciements

- Z Hélias-Rodzewicz, et techniciens du Laboratoire d'Ambroise Paré
- **Réseau français des histiocytoses, et notamment**
  J Haroche, F Cohen-Aubart
- **Réseau français des mastocytoses, et notamment**
  D Canioni, O Hermine