Rôle pronostique du microenvironnement tumoral et de l'expression de PD-L1 dans les tumeurs germinales testiculaires

A-C Aurore, A Laurent-Bellue, A. Gonzalez-Serrano,
K. Possémé, C. Lebacle, V. Izard, R. Flippot, S. Ferlicot

Services d'Anatomie et Cytologie Pathologiques et d'Urologie de Bicêtre
Inserm IMRB Université Paris-Est Créteil
Département de Médecine Oncologique, Gustave Roussy

université PARIS-SACLAY
FACULTÉ DE MÉDECINE

SOCIÉTÉ FRANÇAISE DE PATHOLOGIE sfp

Hôpital Bicêtre AP-HP

2023
22 au 24 novembre
CARREFOUR PATHOLOGIE

Introduction : tumeurs germinales Testiculaires (TGT)

- Homme 18-45 ans
- 1,5% des cancers chez l'homme
- 90% des tumeurs testiculaires
- Très bon pronostic
- Pourcentage de récidive précoce non négligeable
- Métastases occultes ? Autres facteurs ?

Identification de ces patients = défi pour le clinicien / pathologiste

Introduction : contexte

Microenvironnement TGT = pronostic

PD-L1 et pathologie tumorale : changement de paradigme récent (<10 ans)

Peu d'études sur PD-L1 et TGT

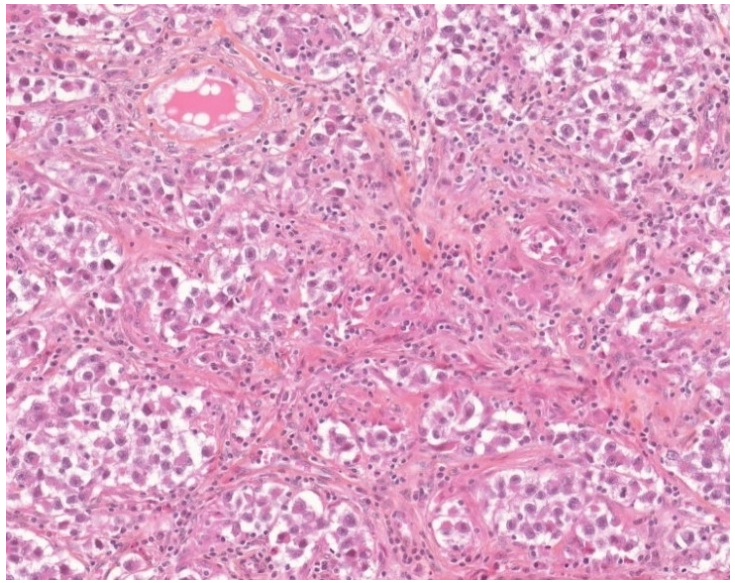

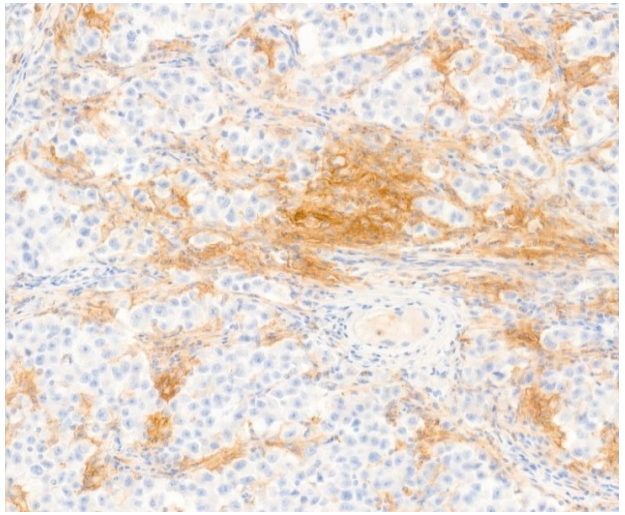

Objectifs de l'étude

1. Evaluer le lien entre le microenvironnement des tumeurs germinales testiculaires et l'expression de PD-L1 au niveau des :
   - lymphocytes intra-tumoraux (TILs),
   - macrophages associés aux tumeurs (TAMs),
   - cellules tumorales.

2. Evaluer l'association entre les facteurs histopathologiques de mauvais pronostic connus et l'expression de PD-L1.

Matériels et méthodes (1)

- 98 cas de tumeurs germinales testiculaires opérées à l'hôpital Bicêtre entre 2014 et 2019
- Relecture par deux uropathologistes selon l'OMS 2022

- Facteurs histopathologiques de mauvais pronostic :

- Taille tumorale > 4 cm
- Invasion stromale du rete testis → Séminome
- Contingent majoritaire de carcinome embryonnaire → TGNS
- Invasion lympho-vasculaire

- Microenvironnement tumoral :

TAMs (présent ou absent) ; TILs (faible, intermédiaire ou élevé)

Matériels et méthodes (2)

- Immunohistochimie :

Anticorps anti-PD-L1, clone E1L3N (Cell Signaling)

- Interprétation (seulement si critères suffisants)

CPS : TAMs, TILs, cellules tumorales

TPS : cellules tumorales

Deux méthodes : microscope optique et pathologie digitale (Calopix® software, Tribun Healthcare)

Matériels et méthodes (3)

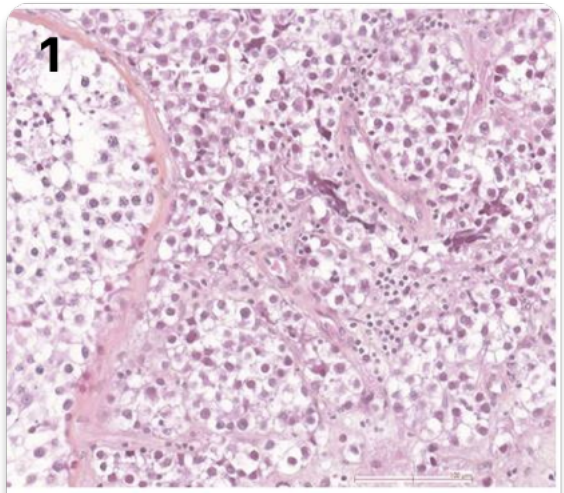

1 : TILs faible

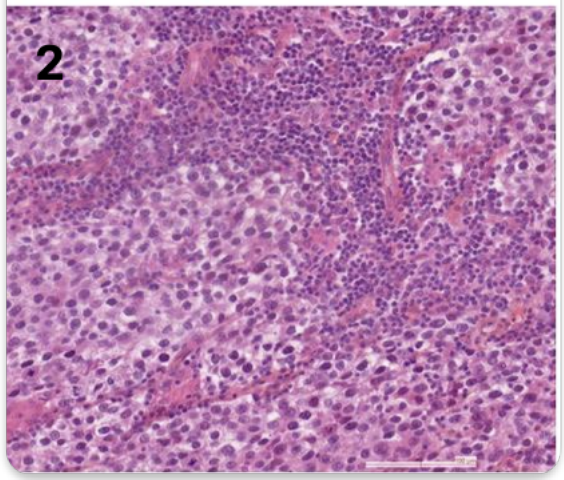

2 : TILs modéré

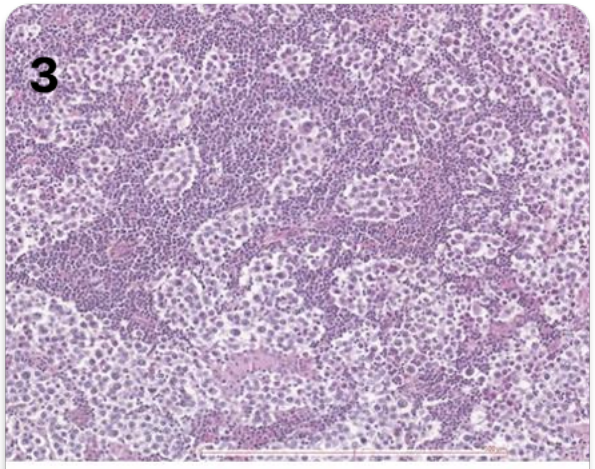

3 : TILs élevé

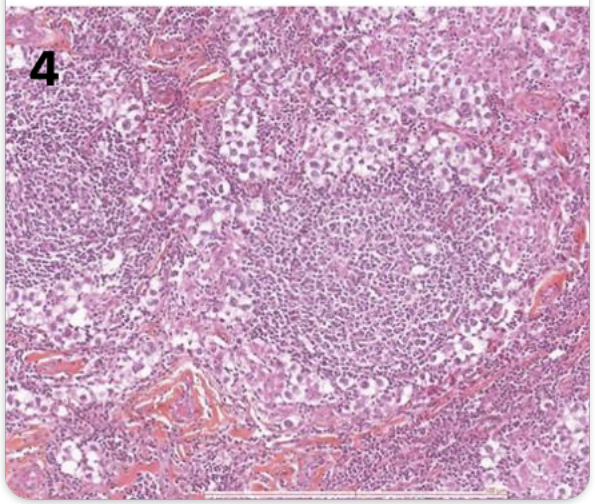

4 : TILs élevé (avec follicules lymphoïdes)

Résultats (1) : données clinico-pathologiques

- Age moyen au diagnostic : 36 ans

- 98 tumeurs germinales incluant :
  - 51 séminomes
  - 36 tumeurs germinales non séminomateuses (TGNS)
  - 11 « burned out » tumeurs complètement régressives

- Taille moyenne tumorale : 3 cm

Résultats (2) : données histopathologiques

	Séminome	TGNS
Nombre de cas	51	36
Taille tumorale (médiane) (IQR)	3,00 (1.50,5.50)	3,55 (2.10,4.90)
Taille tumorale > 4 cm	18 (35%)	15 (42%)
Nécrose	17 (33%)	28 (78%)
Néoplasie germinale *in situ*	39 (75%)	33 (92%)
Invasion lympho-vasculaire	15 (29%)	19 (53%)
Invasion stromale du rete testis	20 (42%)	10 (29%)
Invasion du cordon spermatique	4 (8%)	4 (11%)
Invasion du hile testiculaire	9 (19%)	7 (20%)
Invasion de l'épididyme	3 (6%)	1 (3%)

Résultats (3) : expression de PD-L1

PD-L1+ (CPS ≥1) : 92% dont 18% avec CPS ≥50

↓

94% séminomes

89% TGNS

Cellules immunitaires uniquement : 72%

Cellules immunitaires et tumorales : 27%

Cellules tumorales uniquement : 1%

→

Tératome composante malpighienne

Choriocarcinome

Exceptionnelles cellules séminomateuses

Résultats (4) : expression de PD-L1

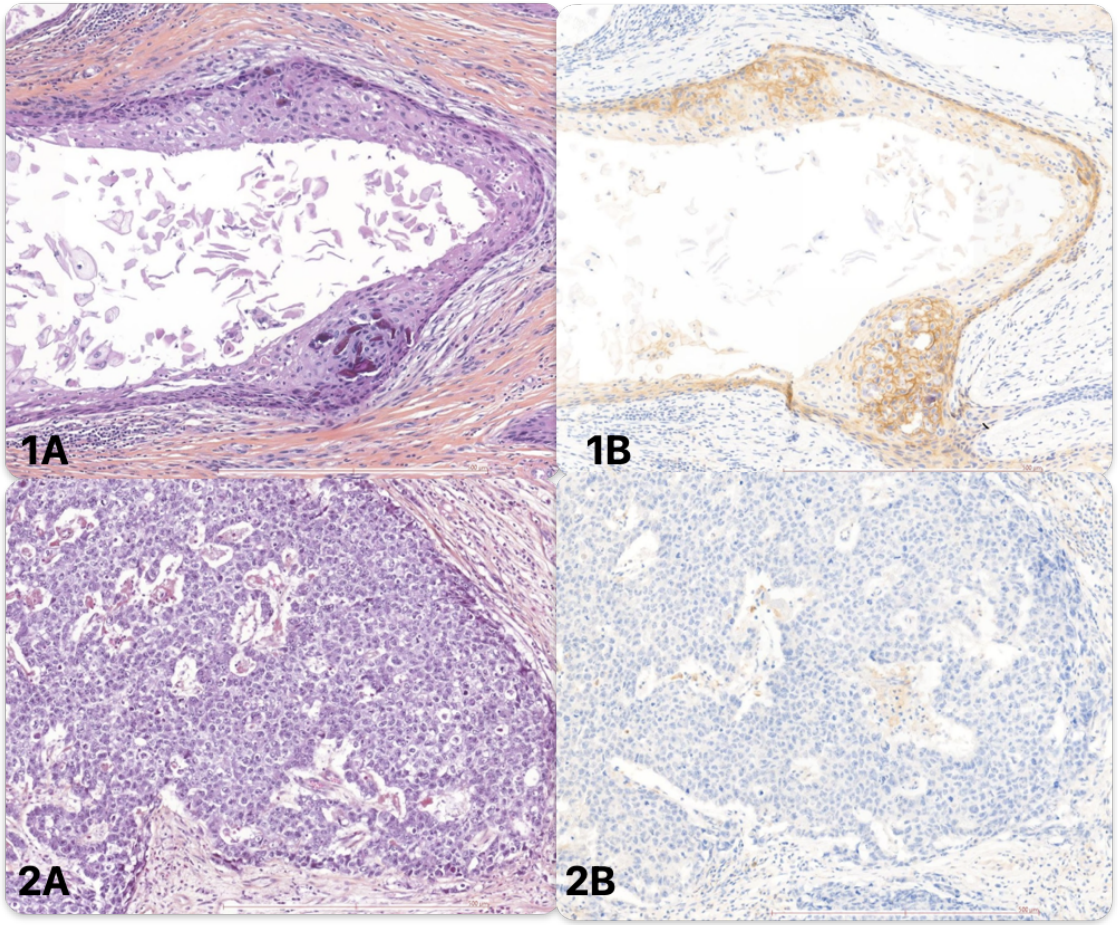

1 : TGNS (tératome) Gx10

2 : TGNS (CE) Gx10

Résultats (5) : expression de PD-L1 selon le type histologique

	Séminome	TGNS	p-value$^{\mu}$
Nombre de cas	51	36	
	Pathologie numérique		
CPS, median (IQR)	23.50 (7.00, 55.00)	7.25 (2.75, 19.67)	<0.01
	Microscope		
CPS, median (IQR)	20.00 (5.84, 60.71)	5.86 (1.37, 15.99)	<0.01

Résultats (6) : expression de PD-L1 selon le microenvironnement

	Faible	Intermédiaire	Elevée	p-value
Nombre de cas	31	33	34	
IC PD-L1+ (DP), median (IQR)	5,00 (1,00;16,00)	15,00 (5,00; 50,00)	51,50 (29,00; 110,00)	<0,01
CPS (DP), median (IQR)	2,50 (0,50; 8,50)	7,50 (3.00; 21,17)	27,50 (19,00; 58,00)	<0,01
TPS (DP), median (IQR)	0,00 (0,00; 0,00)	0,00 (0,00; 0,45)	0,00 (0,00; 0,00)	0,54
PD-L1 expression (DP)				<0,01
Oui	15 (68%)	29 (91%)	34 (100%)	
TAMs				<0,01
Oui	1 (3%)	10 (30%)	22 (65%)	
CPS >50				<0,01
Oui	2 (6,5%)	2 (6%)	12 (35%)	

Résultats (7) : association facteurs pronostiques et données clinico-pathologiques

	Facteurs mauvais pronostic		
	Absents	Présents	p-value
Nombre	35	48	
Age (ans), moyenne (SD)	34,54 (8,36)	35,90 (11,59)	0,57
Nécrose			
Présente	10 (29%)	35 (73%)	<0,01
TILs			
Faible	10 (28,5%)	9 (19%)	0,26
Intermédiaire	15 (43%)	17 (35%)	
Elevé	10 (28,5%)	22 (46%)	
Stade T			
pT ≥ 2	6 (17%)	40 (83%)	<0,01
PD-L1 +			
Yes	27 (79%)	46 (98%)	<0,01
CPS (Microscope)			
≥1	27 (79%)	45 (96%)	0,03
CPS (Numérique)			
≥1	26 (74%)	46 (98%)	<0,01

Résultats (8) : tumeurs régressives « Burned out »

Tumeurs régressives complètes (« Burned out tumors ») : 14 cas

- TILs faible

Tumeurs régressives incomplètes : 15 cas dont 14 séminomes et 1 TGNS

- TILs élevé pour les 14 séminomes

Expression de PD-L1 :

- CPS similaire aux tumeurs non régressives

Discussion (1) : microenvironnement et expression de PDL1

Microenvironnement : en accord avec la littérature (Siska, Parker, Peremis et al.) : `

- Rôle majeur du système immunitaire
- Diffère selon le type histologique (séminome vs. TGNS)

Expression PDL1 : en accord avec la littérature (Frankhauser, Cierna, Lobo, Sadigh et al.) : `

- Expression selon le type histologique (séminome vs. TGNS)

Nouveautés :

- Classification en faible, moyen et élevé

- Etude du microenvironnement des tumeurs régressives « burned out tumors »

- Etude selon le CPS et le TPS

Discussion (2) : rôle pronostique de PDL1

Dans la littérature (Cierna, Chovanec et al.), il y a des résultats discordants :

- PDL1 faible = meilleure survie sans progression (Cierna et al.)

- PDL1 élevé = meilleure survie sans progression (Chovanec et al.)

Notre étude :

- CPS associé à la présence de facteurs de mauvais pronostic

Comparaison difficile +++

Survie (39 mois) : 3 évènements seulement

Discussion (3) : forces et limites de l'étude

- Large cohorte
- Étude sur la coupe entière du bloc FFPE (pas de TMA)
- Étude innovante (CPS et microenvironnement)
- Etude monocentrique rétrospective
- Survie : peu d'évènements ne permettant pas une corrélation entre l'expression de PDL1 et la survie globale

Conclusion

- Rôle pronostique très probable de PD-L1 dans les TGT
- Expression plus fréquente dans les tumeurs avec facteurs de risque de mauvais pronostic

➢ Étude de confirmation avec cohorte plus importante nécessaire afin d'associer l'expression de PD-L1 avec la survie

Bibliographie (1) – Merci de votre attention !

2023
22 au 24 novembre
CARREFOUR PATHOLOGIE

- Fankhauser CD, Curioni-Fontecedro A, Allmann V, et al. Frequent PD-L1 expression in testicular germ cell tumors. *Br J Cancer*. 2015;113:411-413.
- Siska PJ, Johnpulle RAN, Zhou A, et al. Deep exploration of the immune infiltrate and outcome prediction in testicular cancer by quantitative multiplexed immunohistochemistry and gene expression profiling. *Oncoimmunology*. 2017;6:e1305535.
- Chovanec M, Cierna Z, Miskovska V, et al. Prognostic role of programmed-death ligand 1 (PD-L1) expressing tumor infiltrating lymphocytes in testicular germ cell tumors. *Oncotarget*. 2017;8:21794-21805.
- Lobo J, Rodrigues Â, Guimarães R, et al. Detailed Characterization of Immune Cell Infiltrate and Expression of Immune Checkpoint Molecules PD-L1/CTLA-4 and MMR Proteins in Testicular Germ Cell Tumors Disclose Novel Disease Biomarkers. *Cancers*. 2019;11:1535.
- Sadigh S, Farahani SJ, Shah A, Vaughn D, Lal P. Differences in PD-L1–Expressing Macrophages and Immune Microenvironment in Testicular Germ Cell Tumors. *Am J Clin Pathol*. 2020;153:387-395.
- Parker C, Milosevic M, Panzarella T, et al. The prognostic significance of the tumour infiltrating lymphocyte count in stage I testicular seminoma managed by surveillance. *Eur J Cancer.* 2002;38:2014-2019.
- Cierna Z, Mego M, Miskovska V, et al. Prognostic value of programmed-death-1 receptor (PD-1) and its ligand 1 (PD-L1) in testicular germ cell tumors. *Ann Oncol*. 2016;27(2):300-305.