Neuroblastome olfactif : étude d'un centre français de 31 ans

A BCHIR (1) *, Ca DARCHA (1), M LEVY (1), C CHEVENET (1), C DARCHA (2)
1-Service d'anatomie et cytologie pathologique, site Estaing, CHU clermont ferrand 63000 France
2-Service d'anatomie et cytologie pathologique, site Gabriel Monpied, CHU clermont ferrand, 63000 FRANCE

Introduction :

Le neuroblastome olfactif appelé encore esthésioneuroblastome est une tumeur maligne rare développée le plus souvent au niveau de la partie supérieure des fosses nasales et dans la région de la muqueuse olfactive. Les signes rhinologiques, d'autres signes oculaires ou neurologiques peuvent être inauguraux ou d'apparition secondaire. Le diagnostic est anatomopathologique et
le traitement repose essentiellement sur la chirurgie et la chimio-radiothérapie.

On se propose à travers cette étude de préciser les caractéristiques histo-cliniques de l'esthésioneuroblastome.

Matériel et Méthodes :

Il s'agit d'une étude rétrospective et descriptive de 9 cas colligée au service d'anatomie et cytologie pathologique au CHU Clermont Ferrand France, s'étalant sur une période de 31 ans.

Résultats :

- Notre série comportait 8 hommes et une femme.
- Age moyen était de 48 ans (25 à 83 ans)
- L'obstruction nasale unilatéral était le signe le plus révélateur (5 cas soit 55,5%)
- Deux patients avaient consulté pour des céphalées et deux autres avaient présenté des signes oculaires à type d'exophtalmie et de diploïdie.
- Le diagnostic de neuroblastome olfactif était posé sur les biopsies
- L'examen anatomopathologique, en plus de son rôle pour faire le diagnostic, avait évalué **le grade Havms.**

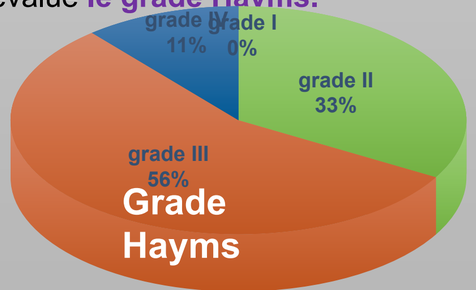

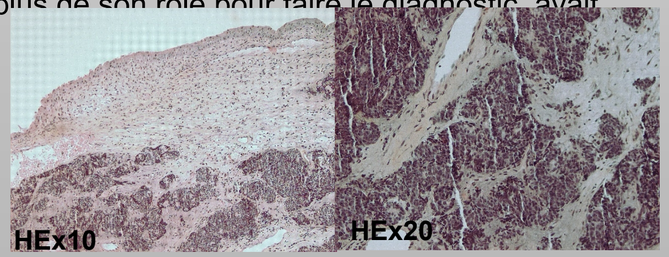

- Le TDM et l'IRM du massif facial étaient réalisés pour tous les patients pour évaluer l'extension locorégionale
- Les tumeurs étaient T1 dans un cas, T3 dans 2 cas et T4 dans 6 cas.
- Une extension ganglionnaire était notée dans un seul cas.
- La chimiothérapie préopératoire était indiquée dans deux cas (T4). Tous les patients avaient eu une éthmoïdectomie élargie jusqu'à la base du crâne.
- Cinq patients étaient traités par une radiothérapie postopératoire et trois par une radio-chimiothérapie postopératoire.
- L'évolution était marquée par une rémission complète de 8 patients et une récidive pour un seul patient suivie d'une perte de vue.

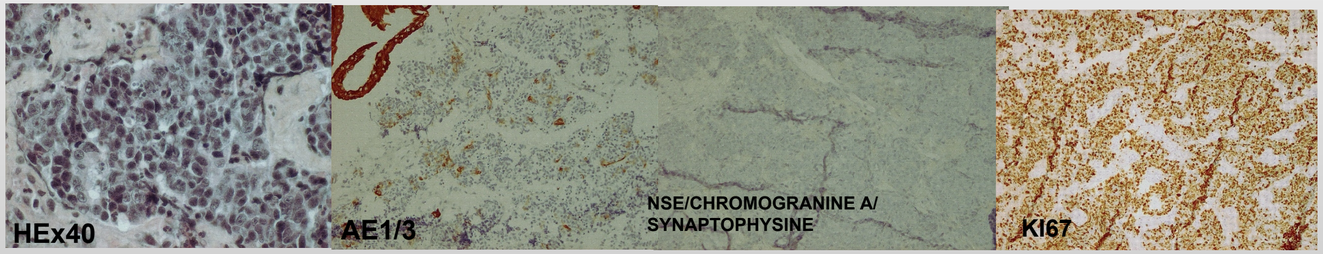

Discussion:

Le néphroblastome olfactif est une tumeur rare représentant 3 à 6% de l'ensemble des tumeurs nasosinusiennes. Cette tumeur touche également les 2 sexes. Elle se voir à tout âge, avec 2 pics vers 15 et 50 ans. Le diagnostic est évoqué à l'imagerie et stadifié selon la classification de Kadish modifiée puis confirmé histologiquement en se basant sur la morphologie, l'immunohistochimie et la biologie moléculaire. Cette tumeur est caractérisée par un spectre histologique variable en fonction du grade histologique de Hyams. Les éléments immunohistochimiques et moléculaires ont une importance primordiale. Ils mettent en évidence l'expression de marqueurs neuroïdes (NSE, synaptophysine plus souvent que chromogranine, CD57 et CD56) et permettent l'élimination les différents diagnostics différentiels.

Conclusion:

L'esthésioneuroblastome olfactif reste une entité rare, dont la prise en charge doit être réservée aux centres expérimentés. Le traitement standard de ces tumeurs repose actuellement sur une chirurgie première, suivie d'une radiothérapie adjuvante, par analogie avec d'autres tumeurs sinusiennes.

Référence: B, Hani and al, Esthesioneuroblastoma: A Comprehensive Review of Diagnosis, Management, and Current Treatment Options J.World Neurosurg. 2019 Jun;126:194-21