Pathologie mammaire courante
Résultats de l'évaluation externe des diagnostics de l'AFAQAP en 2022

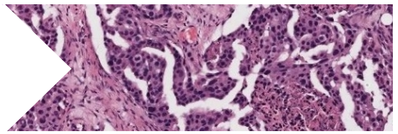

L. BEELE (1), M. LACROIX-TRIKI (2,3), A. MARAN-GONZALEZ (3,4), MP. WISSLER (3,5), C. EGELE (3), JP. BELLOCQ (3,6), P. MICHENET (1,3)

(1) Service d'Anatomie et Cytologies Pathologiques, CHR Orléans, 45067 ORLEANS Cedex 2, France

(2) Département de Biologie et de Pathologie Médicales, Institut Gustave Roussy, 94805 VILLEJUIF Cedex, France

(3) AFAQAP, Hôpital de Hautepierre, 67098 STRASBOURG Cedex, France

(4) Service d'Anatomie et de Cytologies Pathologiques, ICM, 34298 MONTPELLIER Cedex 05, France

(5) Cypath, Villeurbanne, France

(6) Département de Pathologie, Hôpital de Hautepierre - Hôpitaux Universitaires de Strasbourg, 67098 Strasbourg, France

Introduction

L'AFAQAP, Association Française d'Assurance Qualité en Anatomie et Cytologie Pathologiques, permet aux pathologistes d 'évaluer régulièrement et d'améliorer la qualité de leurs pratiques dans les domaines du diagnostic, des techniques et de l'organisation des laboratoires.

Objectif

Ce test avait pour objectif d'évaluer au niveau national l'aptitude diagnostique en pathologie mammaire dans la pratique courante.

Méthodes

L'évaluation s'est faite sur lames numériques, en coloration HE/HES associées dans certains cas à de l'immunohistochimie (IHC), et 48 pathologistes y ont participé. Elle a porté sur 12 lésions de niveaux de difficulté diagnostique variables : élémentaire (3 lames), moyen (4 lames) et difficile (5 lames). Les réponses étaient classées en juste (J), acceptable (A) ou fausse (F).

Résultats

La moyenne générale, tous niveaux de pratique confondus, était de 14,7 (médiane 15,0, extrêmes 7 et 20).

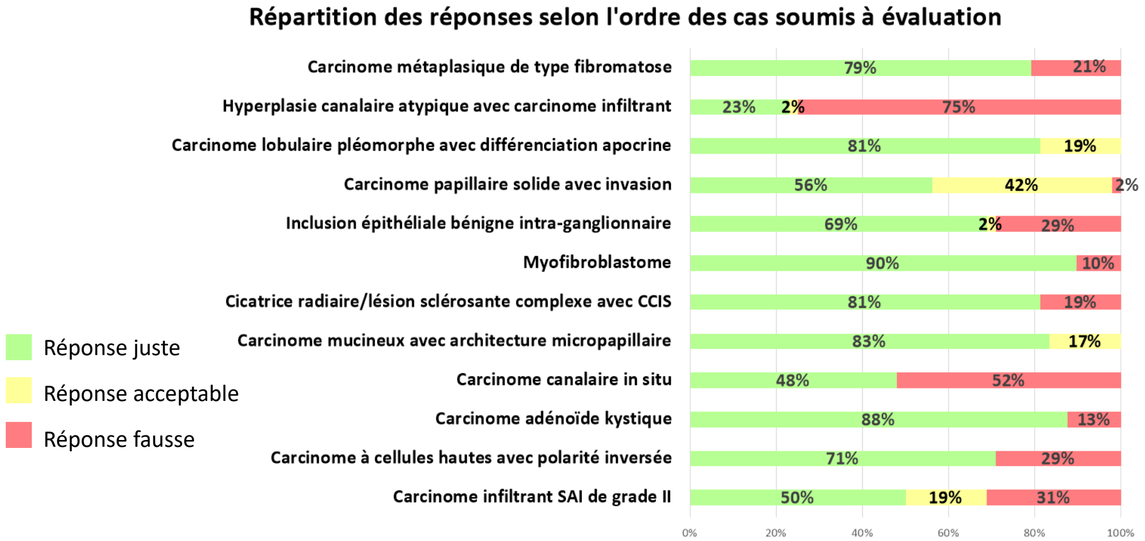

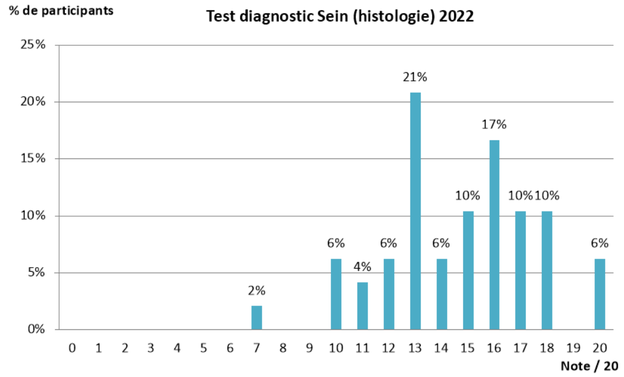

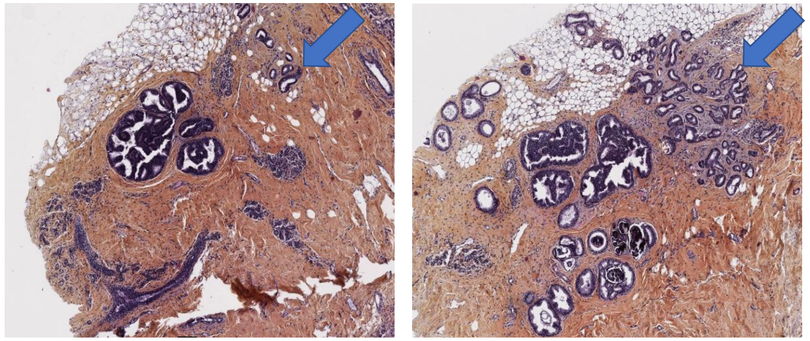

Figure 1 : HCA et foyer de carcinome infiltrant peu visible sur le niveau 1 (à gauche) et bien visible sur le niveau 2 (à droite).

Du tableau ci-dessus, voici des précisions concernant les réponses jugées fausses :

- Le cas de **carcinome métaplasique fibromatose-like** a été répondu en fibromatose par 8% des participants et comme tumeur phyllode par 6% d'entre eux.
- Pour le cas d'**hyperplasie canalaire atypique avec carcinome infiltrant** [figure 1], 73% des participants n'ont pas vu l'infiltration à peine visible sur le niveau de coupe 1 mais plus visible sur le niveau de coupe 2.
- L'**inclusion épithéliale bénigne intra-ganglionnaire** a été répondue en métastase par 27% des participants.
- Pour la **cicatrice radiaire/lésion sclérosante complexe avec CCIS**, 17% ont conclu à de l'hyperplasie canalaire atypique.
- Le cas de **CCIS** a été répondu en dystrophies/atypies épithéliales post-thérapeutiques par 40% des participants.
- Le **carcinome à cellules hautes avec polarité inversée (CCHPI)** a été répondu en papillome avec métaplasie apocrine par 17% des participants.
- Le **carcinome infiltrant SAI de grade II** a été répondu en carcinome avec différenciation apocrine par 21% des participants.

Discussion / Conclusion

Suite aux résultats moyens du test sein de l'AFAQAP en 2020, il avait été décidé d'associer des lames d'IHC aux lames HE/HES. Les résultats du test de 2022 montrent que l'examen HE/HES attentif reste primordial et la clé pour poser le diagnostic d'inclusion épithéliale intra-ganglionnaire ou pour l'identification d'un carcinome micro-invasif. Un point très positif : la connaissance du CCHPI, nouvelle entité de l'OMS 2019 bien reconnue par la majorité des participants. Les résultats contrastés de ce test diagnostique invitent à réitérer l'évaluation nationale, à un rythme d'une fois tous les deux ans.

Le prochain test aura lieu en 2024.