Histoséminaire
Biopsies péritonéales tumorales

Nazim BENZERDJEB (Lyon), Peggy DARTIGUES (Villejuif),
Claire ILLAC (Toulouse), Séverine VALMARY-DEGANO (Grenoble)

RENAPE
CENTRE NATIONAL DE RÉFÉRENCE DES TUMEURS RARES DU PÉRITOINE

CAT devant une lésion **intra-abdominale** d'aspect inflammatoire ou à cellules fusiformes et/ou pléomorphes

IHC de première intention

pancytokératines, EMA, CD117, CD45, PS100, MDM2, desmine

Cytokératines+, EMA+

Carcinome primitif ou secondaire

BerEP4, ACE, claudine 4, CK7, CK20, SATB2, CDX2, GATA3, PAX8, RH

Mésothéliome

Calrétinine, CK5/6, WT1, BAP1 perdu

del p16

SynovialoS

EMA, TLE1, INI1

SS18-SSX

CD117+

GIST

DOG1, CD34, SDHB

CKIT PDGFR

CD45+

Maladie aux IgG4

IgG, IgG4

Hémopathies
B riche en T/histiocytes
Anaplasique à grandes cellules

CD3, CD20, EMA, ALK, EBV

Histiocytoses

CD68, PS100, CD1a, BRAF

BRAF

desmine+

Tumeur myofibroblastique inflammatoire

AML, ALK, CD10

ALK, ROS

Tumeur musculaire

AML, hCaldesmone, myogénine

RMS alvéolaire PAX1/3-FKHR

MDM2+

Liposarcome dédifférencié

MDM2

MDM2

PS100+

Mélanome

SOX10, melan A, PNL2, KBA62

BRAF

IHC

biomol

Si le panel 1ère intention négatif, penser GIST KIT-WT, mélanome, ou tumeur myofibroblastique inflammatoire ou Hodgkin avant l'UPS !
Si CK+, MDM2+, AML+, penser tumeur myofibroblastique inflammatoire

Les tumeurs mucineuses appendiculaires

- Néoplasie mucineuse de bas grade (LAMN) - G1
- Néoplasie mucineuse de haut grade (HAMN) - G2
- Adénocarcinome mucineux
  - sans cellules en bague à chaton - G2
  - avec cellules en bague à chaton - G3

Les disséminations péritonéales

- Carcinose (T) mucineuse de bas grade - G1
- Carcinose (ADK) mucineuse de haut grade - G2
- Carcinose (ADK) mucineuse de haut grade avec cellules en bague à chaton - G3

▲ RCP DE RECOURS ET CANCERS RARES DU PÉRITOINE

ANGERS / NANTES	Dr DUMONT	frederic.dumont@ico.unicancer.fr
LYON	Pr GLEHEN & Dr VILLENEUVE	laurent.villeneuve@chu-lyon.fr
MONTPELLIER	Dr SGARBURA	secretariatRCP@icm.unicancer.fr
NICE	Dr ABDERRAHIM-FERKOUNE	ferkoune.a@chu-nice.fr
OCÉAN INDIEN	Pr KASSIR & Dr GIUDICELLI	dr.xavier.giudicelli@gmail.com
PARIS – La Pitié Salpetrière	Pr POCARD	marc.pocard@aphp.fr
	Secrétariat	cecile.ott@aphp.fr
PARIS – Institut Gustave Roussy	Dr SOURROUILLE	isabelle.sourrouille@gustaveroussy.fr
	Secrétariat	laury.cherot@gustaveroussy.fr
PARIS – Saint Louis	Pr GOÉRÉ	diane.goere@aphp.fr
	Secrétariat	marc.diot@aphp.fr

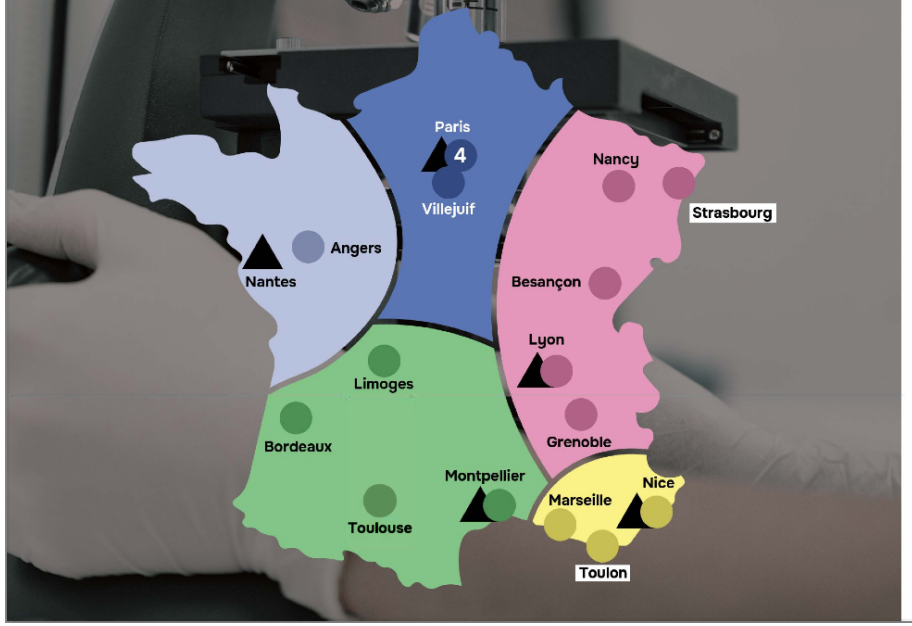

● GROUPE RENAPATH

ANGERS, SAINT HERBLAIN
Institut de Cancérologie de l'Ouest
Dr HEYMANN Marie Francoise
marie-francoise.heymann@ico.unicancer.fr
Dr VERRIELE Véronique ★
veronique.verriele@ico.unicancer.fr

BESANCON
CHU Jean Minjoz
Pr BIBEAU Frederic
fbibeau@chu-besancon.fr

BORDEAUX
Institut Bergonié
Dr BEN-REJEB Houda
h.ben-rejeb@bordeaux.unicancer.fr

GRENOBLE
CHU de Grenoble
Dr LAVERRIERE Marie Hélène
mhlaverriere@chu-grenoble.fr
Pr VALMARY-DEGANO Séverine ★
svalmarydegano@chu-grenoble.fr

LIMOGES
CHU Dupuytren
Dr CHARISSOUX Aurélie
aurelie.charissoux@chu-limoges.fr

LYON
CHU Lyon Sud
Dr BENZERDBJEB Nazim ★
nazim.benzerdjeb@chu-lyon.fr
Dr ISAAC Sylvie ★
sylvie.isaac@chu-lyon.fr
Dr FONTAINE Juliette ★
juliette.fontaine@chu-lyon.fr

MARSEILLE
Institut Paoli Calmettes
Dr POIZAT Flora
poizatf@ipc.unicancer.fr

MONTPELLIER
Institut Cancer Montpellier
Dr KHELLAF Lakhdar
lakhdar.khellaf@icm.unicancer.fr

NANCY
Institut Alexis Vautrin
Dr LEROUX Agnes
a.leroux@nancy.unicancer.fr

NICE
CHU l'Archet 2
Dr CHEVALLIER Anne
chevallier.a@chu-nice.fr

PARIS
AP-HP Saint Louis
Pr BERTHEAU Philippe
philippe.bertheau@gmail.com
Dr BOUHIDEL Fatiha
fatiha.bouhidel@aphp.fr

AP-HP Saint Antoine
Dr SVRCEK Magali
magali.svrcek@aphp.fr

AP-HP Lariboisière
Dr KACI Rachid
rachid.kaci@aphp.fr
Dr BROUDIN Chloé
chloe.broudin@aphp.fr

AP-HP La Pitié-Salpêtrière
Dr BARDIER Armelle
armelle.bardier@aphp.fr

STRASBOURG
CHRU Hautepierre
Dr AVEROUS Gerlinde ★
gerlinde.averous@chru-strasbourg.fr

TOULON
CH Toulon
Dr KASSEM Maysoun
maysoun.kassem@ch-toulon.fr

TOULOUSE
IUCT-ONCOPOLE
Institut Claudius Regaud
Dr ILLAC-VAUQUELIN Claire ★
illac-vauquelin.claire@iuct-oncopole.fr
Dr MERY Eliane
mery.eliane@iuct-oncopole.fr

VILLEJUIF
Institut Gustave Roussy
Dr DARTIGUES Peggy ★
peggy.dartigues@gustaveroussy.fr

★ Experts régionaux du groupe MÉSOPATH péritoine

RENAPE
CENTRE NATIONAL DE RÉFÉRENCE DES TUMEURS RARES DU PÉRITOINE

http://renape-online.fr

Les mésothéliomes péritonéaux

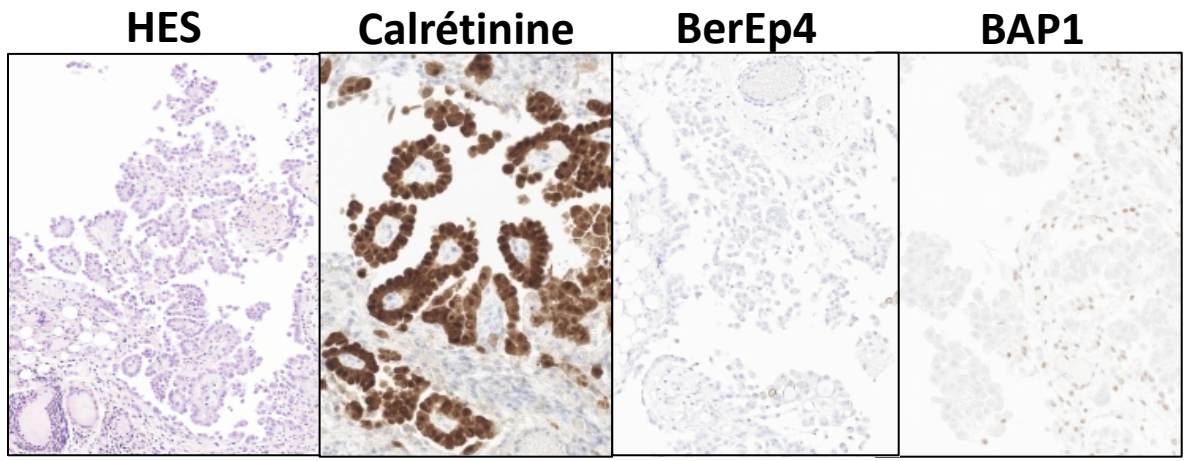

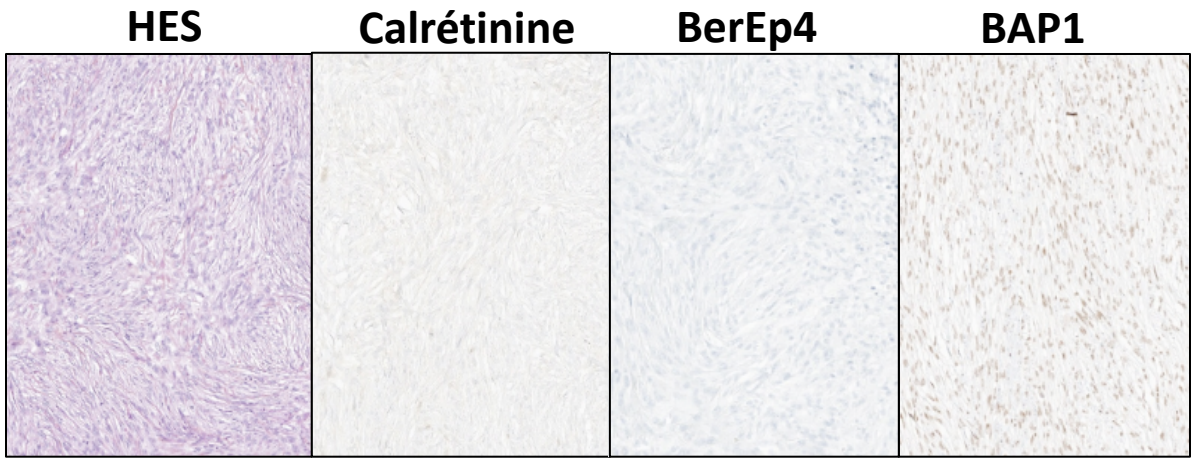

Sous-type épithélioïde

- Morphologie compatible
- Profil immunohistochimique d'une différenciation mésothéliale
- Items minimaux :
  - Architecture prédominante
  - Grade nucléaire & Nécrose tumorale
  - BAP1 & Ki67

Sous-type non-épithéloïde

- Morphologie non spécifique
- Profil immunohistochimique douteux pour une différenciation mésothéliale
- Analyses de biologie moléculaire +++

Les mésothéliomes péritonéaux

- **Analyse rigoureuse**
  - en utilisant un panel immunohistochimique minimal
  - et en répondant aux items minimaux dans le compte-rendu
    - sous-type histologique épithélioïde, sarcomatoïde ou biphasique
    - Expression de BAP1
    - Pour les sous-type épithélioïde
      - Architecture solide ou non solide
      - Grade nucléaire et nécrose tumorale
      - Index de prolifération Ki67

PROCÉDURE DE CERTIFICATION DU MÉSOTHÉLIOME EN FRANCE

1- Le mésothéliome est une maladie à double **déclaration obligatoire** (clinicien et pathologiste) auprès de l'ARS de votre région : *http://www/invs.sante.fr*

2- Le diagnostic de mésothéliome est certifié par un réseau d'experts

Le circuit de certification est différent selon la localisation tumorale : thoracique ou abdomino-pelvienne

Toute **suspicion de mésothéliome** est à adresser à un expert régional qui infirmera ou confirmera le diagnostic et transmettra au Centre National Référent MESOPATH (Lyon CLB) pour la suite du processus de certification

Localisation thoracique
Plèvre et péricarde

Experts pathologistes régionaux

MESOPATH NETMESO

http://www.mesoclin.fr

AVEROUS G. (Grand Est) CHU Strasbourg
BEGUERET H. (Nouvelle-Aquitaine) CHU Bordeaux
CAZES A. (Ile-de-France) AP-HP Bichat, Paris
CHALABREYSSE L. (Auvergne-Rhône-Alpes) HCL Lyon Est
COPIN MC. (Pays de la Loire) CHU Angers
DAMOTTE D. (Ile-de-France) AP-HP Cochin, Paris
FOULET-ROGE A. (Pays de la Loire) CHU Le Mans
GIUSIANO-COURCAMBECK S. (PACA-OUEST/Corse) AP-AM Marseille
HOFMAN V. (PACA-EST /Corse) CHU Nice
HUMEZ S. (Hauts-de-France) CHU Lille
LANTUEJOUL S. (Auvergne-Rhône-Alpes) CLB Lyon
PLANCHARD G. (Normandie) CHU Caen
PITON N. (Normandie) CHU Rouen
ROUQUETTE I. (Occitanie) Centre de pathologie les coteaux, Toulouse
ROUVIER P. (Ile-de-France) AP-HP La Pitié Paris
SAGAN C. (Pays de la-Loire) CHU Nantes
VIGNAUD JM. (Grand Est) CHU Nancy

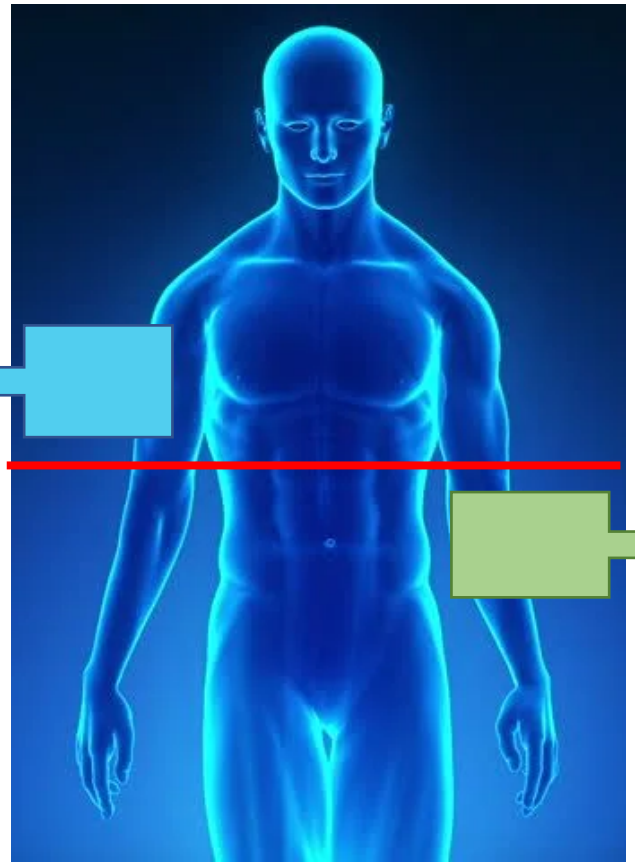

Localisation abdomino-pelvienne
Péritoine et vaginale testiculaire

Experts pathologistes régionaux

RENA-PATH

http://www.renape-online.fr

AVEROUS G. (Grand Est) CHU Strasbourg
BENZERDJEB N. (Auvergne-Rhône-Alpes) HCL Lyon Sud
DARTIGUES P. (Ile-de-France) IGR, Villejuif
FONTAINE J. (Auvergne-Rhône-Alpes) HCL Lyon Sud
ILLAC C. (Occitanie) IUCT, Oncopole Toulouse
ISAAC S. (Auvergne-Rhône-Alpes) HCL Lyon Sud
MERY E. (Occitanie) IUCT, Oncopole Toulouse
VALMARY-DEGANO S. (Auvergne-Rhône-Alpes) CHU Grenoble
VERRIELE-BEURRIER V. (Pays de la Loire) ICO Angers

Toute suspicion de mésothéliome doit être adressée à un pathologiste expert (renseignements cliniques, lames, bloc et CR initial)