Impact de l'immunohistochimie p16 et de la délétion du locus 9p21 en FISH sur le diagnostic, la confiance diagnostique et le résultat clinique de 206 tumeurs mélanocytaires ambiguës envoyées pour second avis.

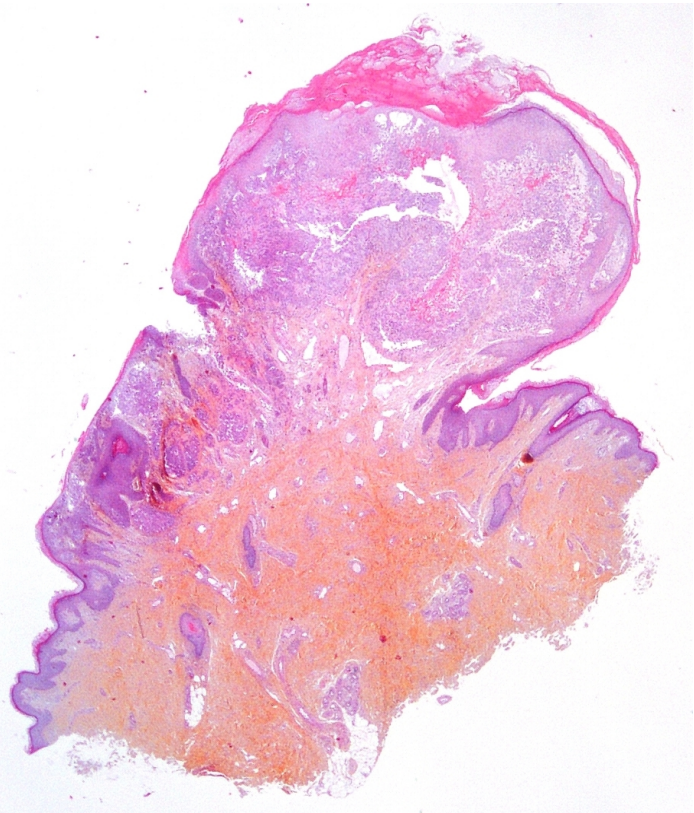

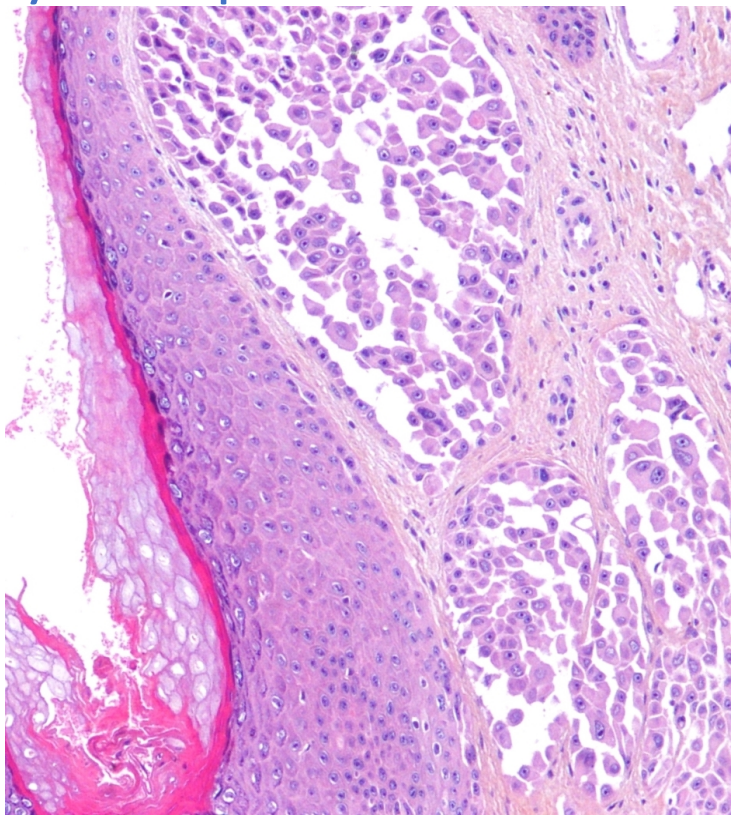

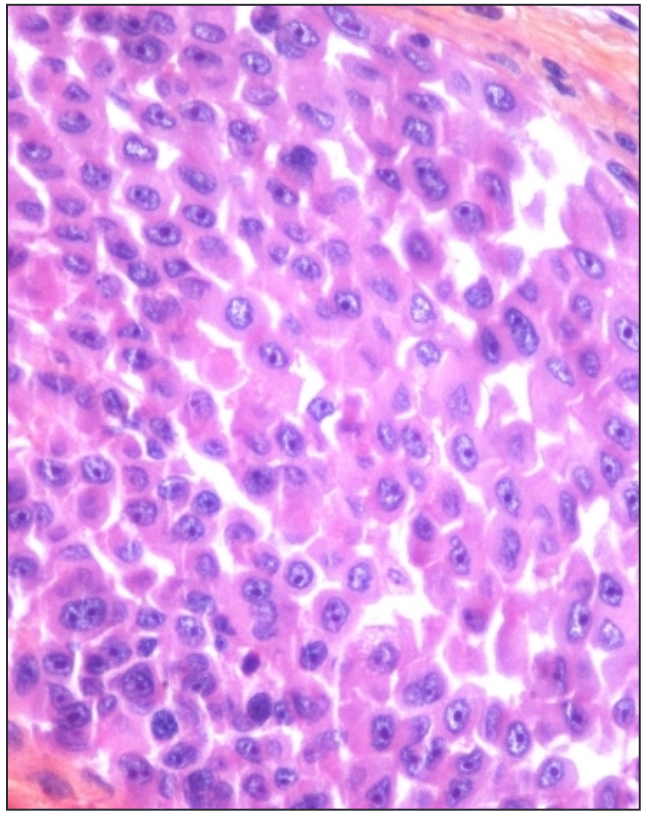

Rémi Vergara, Elodie Laharanne, Arnaud de la Fouchardière, Audrey Gros, Jean-Philippe Merlio, Mathilde Guyon, Caroline Dutriaux, Marie Beylot-Barry, Béatrice Vergier, Fanny Beltzung

P16 et CDKN2A dans le mélanome

- Gène **CDKN2A** (9p2.1) = gène le plus altéré dans les mélanomes
- Initialement décrit dans les formes familiales de mélanome
- IHC **p16** est un proxy pour détecter **l'activité de ce gène**
- Perte de p16 **très suspecte** dans les tumeurs mélaniques, même sporadiques
- Inactivation par : mutations ponctuelles, hyperméthylation du promoteur, **délétion homozygote** → détectable en **FISH**

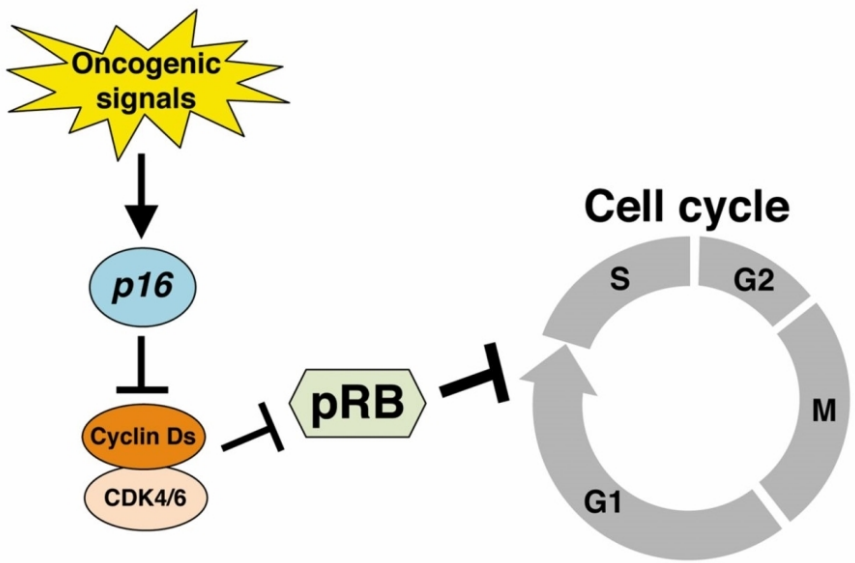

Cheminement face à une tumeur ambiguë

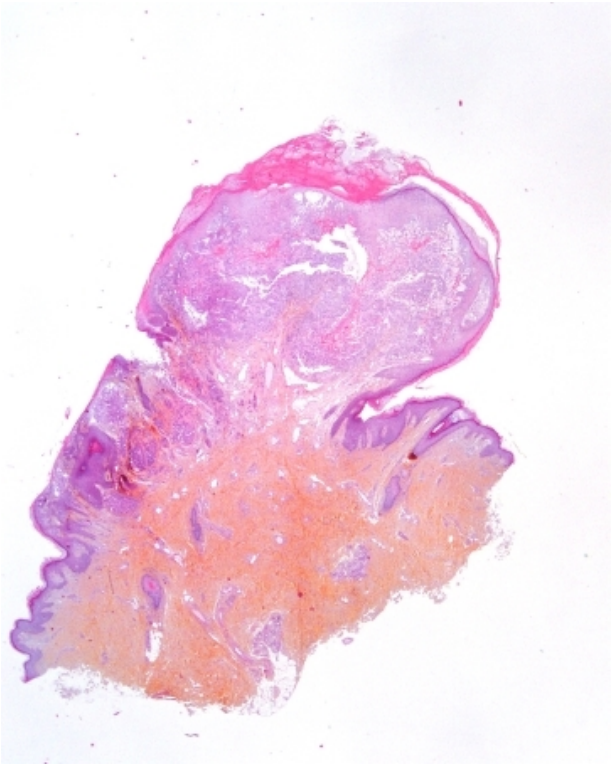

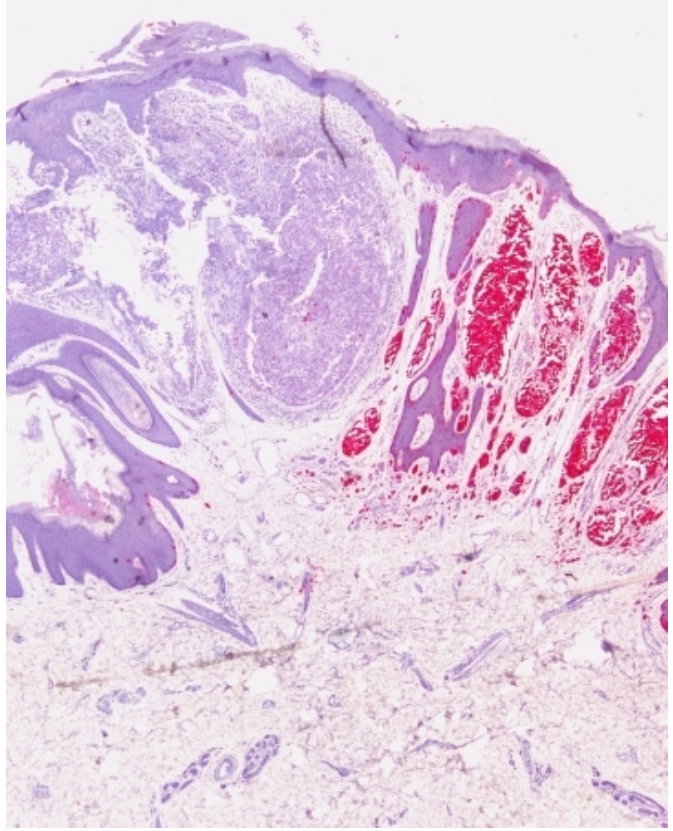

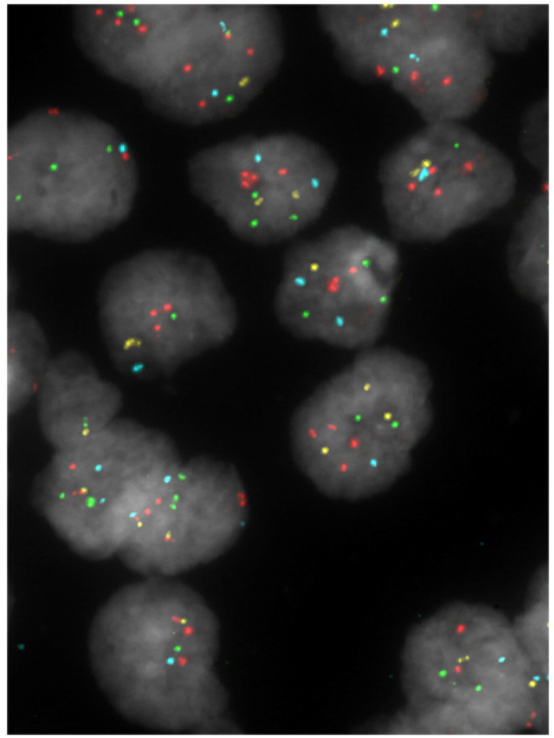

Morphologie → IHC → FISH : 4C/9p21

IHC et FISH à Bordeaux

P16 : perte

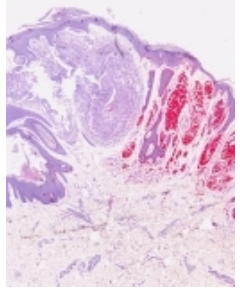

FISH 4 couleurs = évaluation d'anomalies moléculaires fortement associées au mélanome

FISH 9p21 = évaluation d'une perte de ce gène, impliqué dans une partie des mélanomes

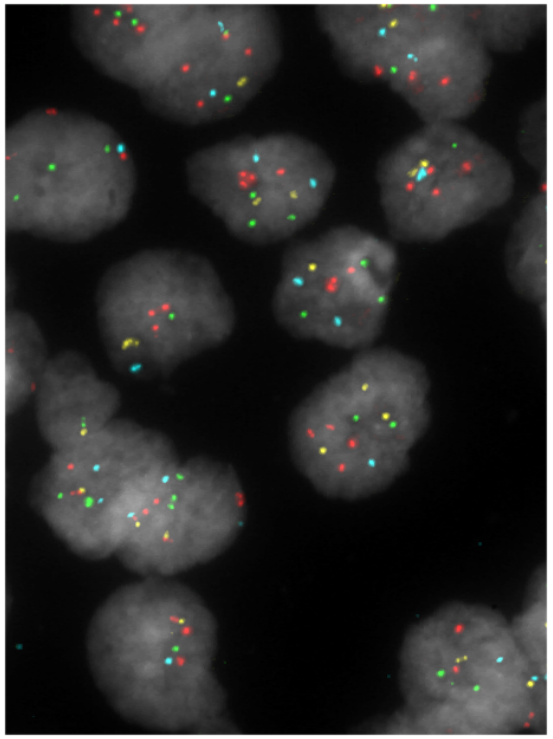

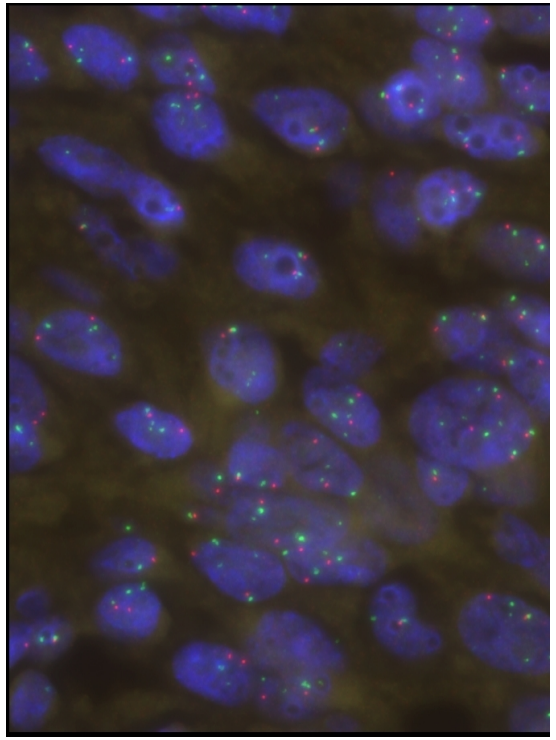

Réponse à la demande d'avis

2 informations indispensables :

- Famille lésionnelle :
  - Commun non insolé/insolé + évènement génétique secondaire
  - Spitz
  - Bleu
  - …
- Degré de malignité :
  - **Bénin**
  - Douteux mais **plutôt bénin** (petite reprise souhaitable)
  - Douteux mais **plutôt malin** (reprise souhaitable)
  - **Malin** : reprise +/- ganglion sentinelle +/- thérapie adjuvante

État actuel des connaissances

- Études sur p16 et 9p21 portant sur de petites cohortes (< 70), essentiellement de certains sous-types de tumeurs mélaniques (Spitz ++)
- Rarement avec suivi clinique

Objectifs de l'étude

P16 et 9p21 ont-elles aidé le diagnostic ?
Quelles sont leurs performances « en vie réelle » pour détecter les mélanomes ?
Quelles étaient les caractéristiques des patients avec mauvaises évolutions ?

Avis reçus (2010-2022) à Bordeaux

- 5560 avis reçus
- 791 FISH (4C et 9p21) faites
- 206 FISH 9p21

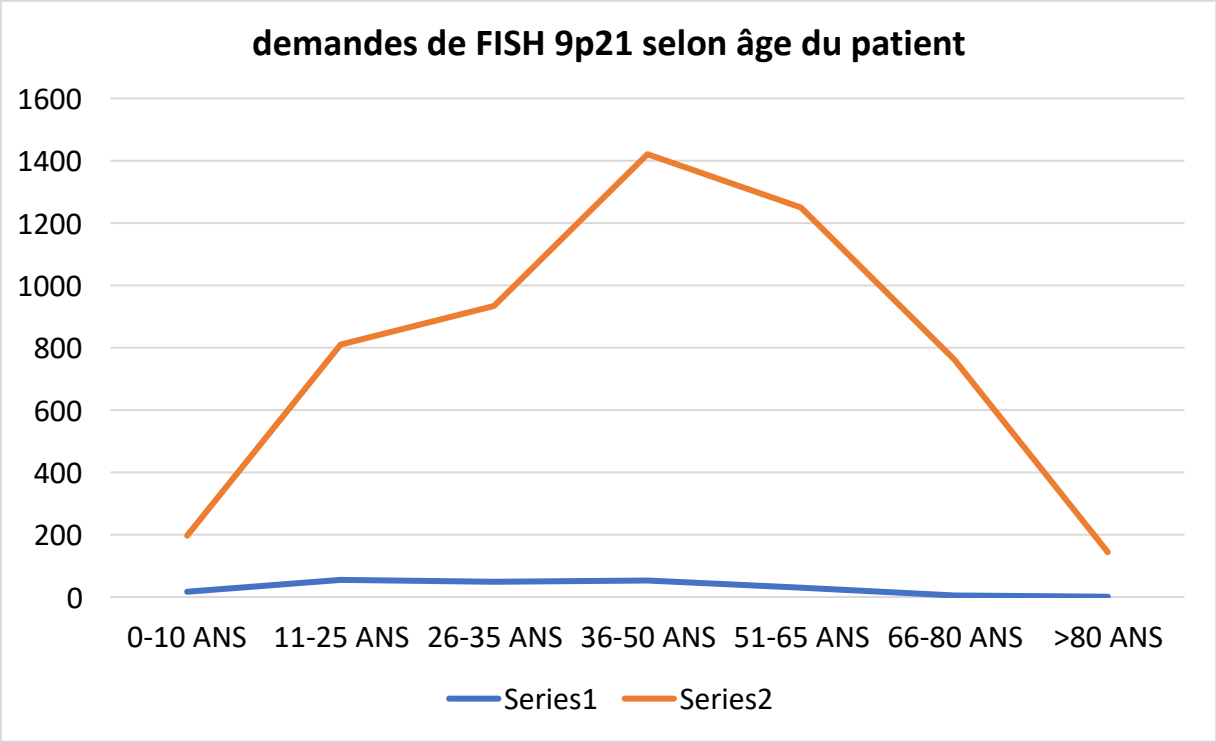

Avis reçus : quel type de lésions ?

Division en 4 grandes familles :

- ***Superficial atypical melanocytic proliferations of unknown significance*** (SAMPUS): différentiel entre naevus atypique/dysplasique et un mélanome SSM fin (Breslow < 1 mm)
- ***Melanocytic tumours of uncertain malignant potential with naevoid cytology*** (naevoid MELTUMP [NM]): différentiel entre naevus commun et un mélanome SSM épais/naevoïde(Breslow > 1 mm)
- ***Spitz-Reed:*** tumeurs du groupe Spitz, de naevus à mélanome
- ***Other:*** autres entités (lignée bleue, BAP, Wnt-activated melanocytoma, génital, acral,…)

Avis reçus : quel diagnostic ?

Division en 4 grands cadres diagnostiques :

Groupé pour étude statistique

- **A –** : tumeur bénigne = *naevus*
- **DA –** : tumeur borderline mais avec un aspect plutôt bénin = *mélanocytome de bas grade*

Groupé pour étude statistique

- **DA +** : tumeur borderline mais avec un aspect plutôt malin = *mélanocytome de haut grade*
- **A +** : tumeur maligne = *mélanome*

Performance des tests

A. p16 IHC performance	All cases (n=206)	Spitz-Reed (n=126)	NM (n=31)	SAMPUS (n=24)
Sensibility	89.6%	86.0%	92.3%	90.0%
Specificity	11.0%	8.7%	20.0%	0.0%
Positive predictive value	56.0%	43.8%	85.7%	81.8%
Negative predictive value	45.5%	42.9%	33.3%	0.0%

B. 9p21 FISH performance	All cases (n=206)	Spitz-Reed (n=126)	NM (n=31)	SAMPUS (n=24)
Sensibility	41.4%	44.4%	34.6%	47.4%
Specificity	95.2%	93.5%	100.0%	100.0%
Positive predictive value	92.0%	85.7%	100.0%	100.0%
Negative predictive value	55.2%	65.9%	22.7%	28.6%

C. Confidence in diagnostic	Increase confidence (2 or 1) (n=45)	No change (0) (n=161)	p-value < 0.001 (Chi²)
Homozygous 9p21 deletion	45	5	
Heterozygous 9p21 deletion	0	156	

Valeur de la délétion hétérozygote

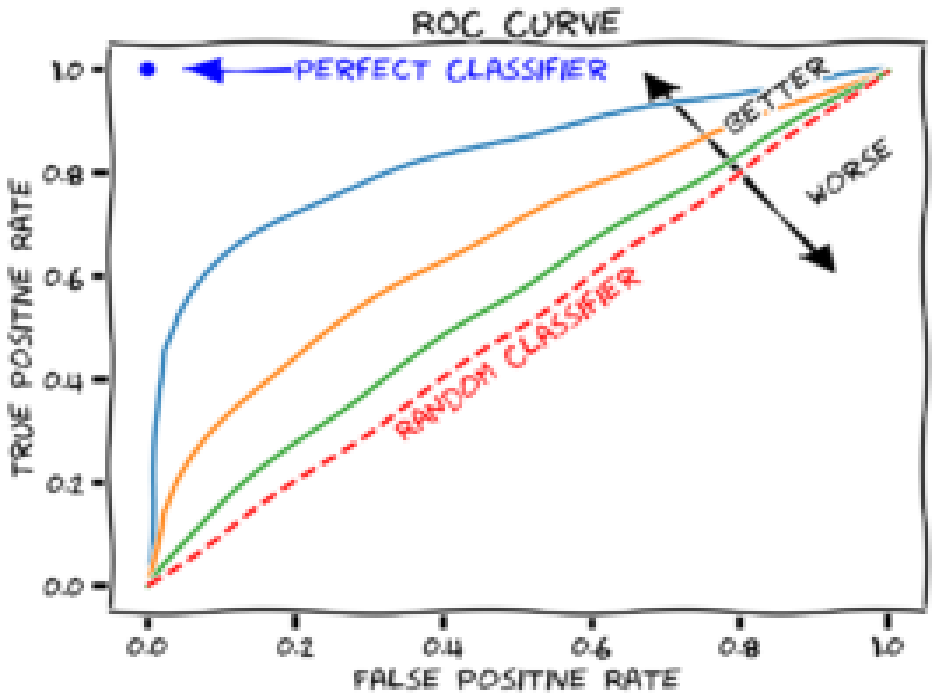

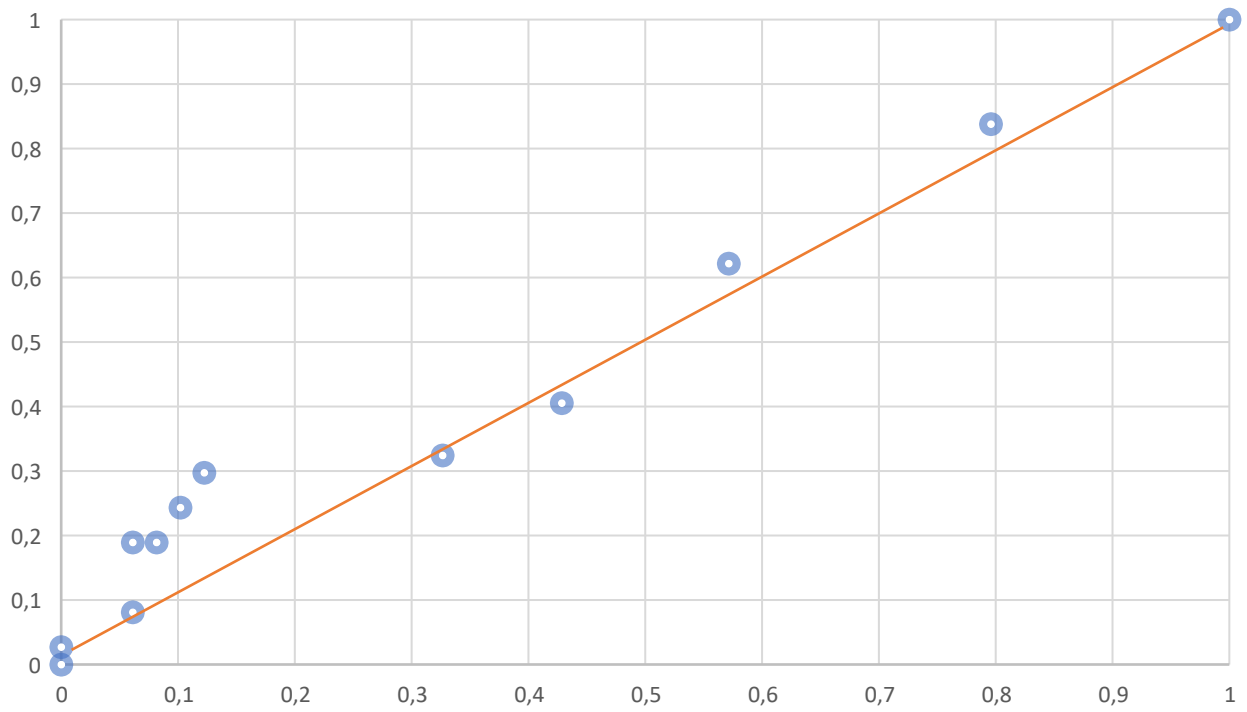

Courbe ROC pour le statut hétérozygote de la délétion 9p21*. La ligne orange représente la courbe du hasard, où le test n'a pas de valeur.*

Aide apportée par p16 et 9p21

- 3 données clef :
  - P16 : sensibilité élevée, spécificité basse. → Détection des malades
  - 9p21 : spécificité élevée, sensibilité basse. → Confirmation des malades
  - Un test négatif n'a pas de valeur.
- Confiance dans le diagnostic significativement améliorée par ces techniques :
  - A permis de pousser le diagnostic au mélanome pour 23 cas
  - A permis de confirmer le diagnostic de mélanome pour 22 cas

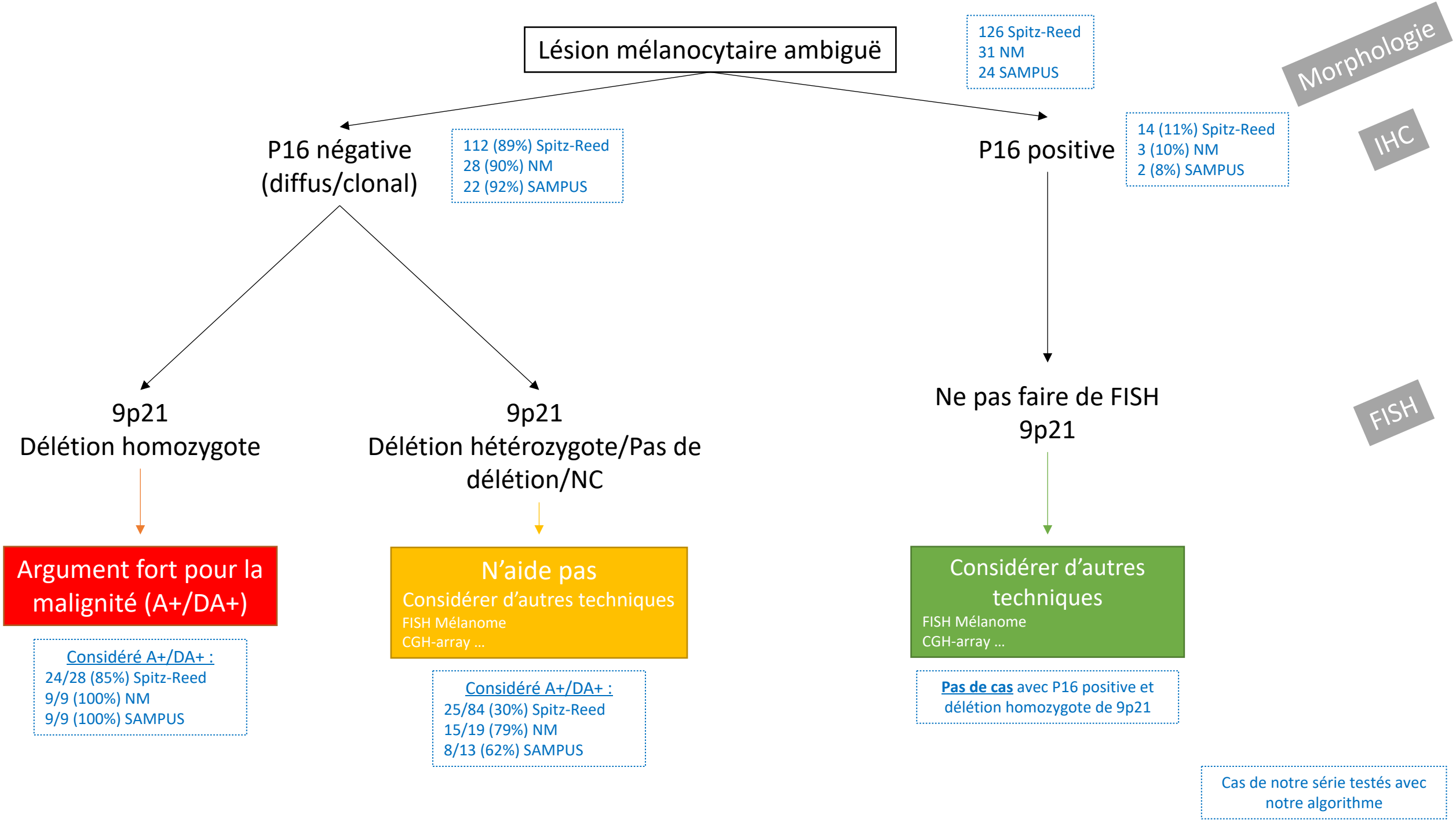
Lésion mélanocytaire ambiguë
126 Spitz-Reed
31 NM
24 SAMPUS
Morphologie
P16 négative
(diffus/clonal)
112 (89%) Spitz-Reed
28 (90%) NM
22 (92%) SAMPUS
P16 positive
14 (11%) Spitz-Reed
3 (10%) NM
2 (8%) SAMPUS
IHC
9p21
Délétion homozygote
9p21
Délétion hétérozygote/Pas de délétion/NC
Ne pas faire de FISH 9p21
FISH
Argument fort pour la malignité (A+/DA+)
Considéré A+/DA+ :
24/28 (85%) Spitz-Reed
9/9 (100%) NM
9/9 (100%) SAMPUS
N'aide pas
Considérer d'autres techniques
FISH Mélanome
CGH-array …
Considéré A+/DA+ :
25/84 (30%) Spitz-Reed
15/19 (79%) NM
8/13 (62%) SAMPUS
Considérer d'autres techniques
FISH Mélanome
CGH-array …
Pas de cas avec P16 positive et délétion homozygote de 9p21
Cas de notre série testés avec notre algorithme

Mauvaises évolutions

Sur ces 206 FISH 9p21 :

- Moyenne d'âge : 37 ans
- 97 retours cliniques interprétables (47%)
  → **plus élevé à ce-jour** (littérature)
- 17 patients ont mal évolué dont :
  - 5 décès
  - 2 métastases d'organe
  - 9 métastases ganglionnaires
  - 1 récurrence locale

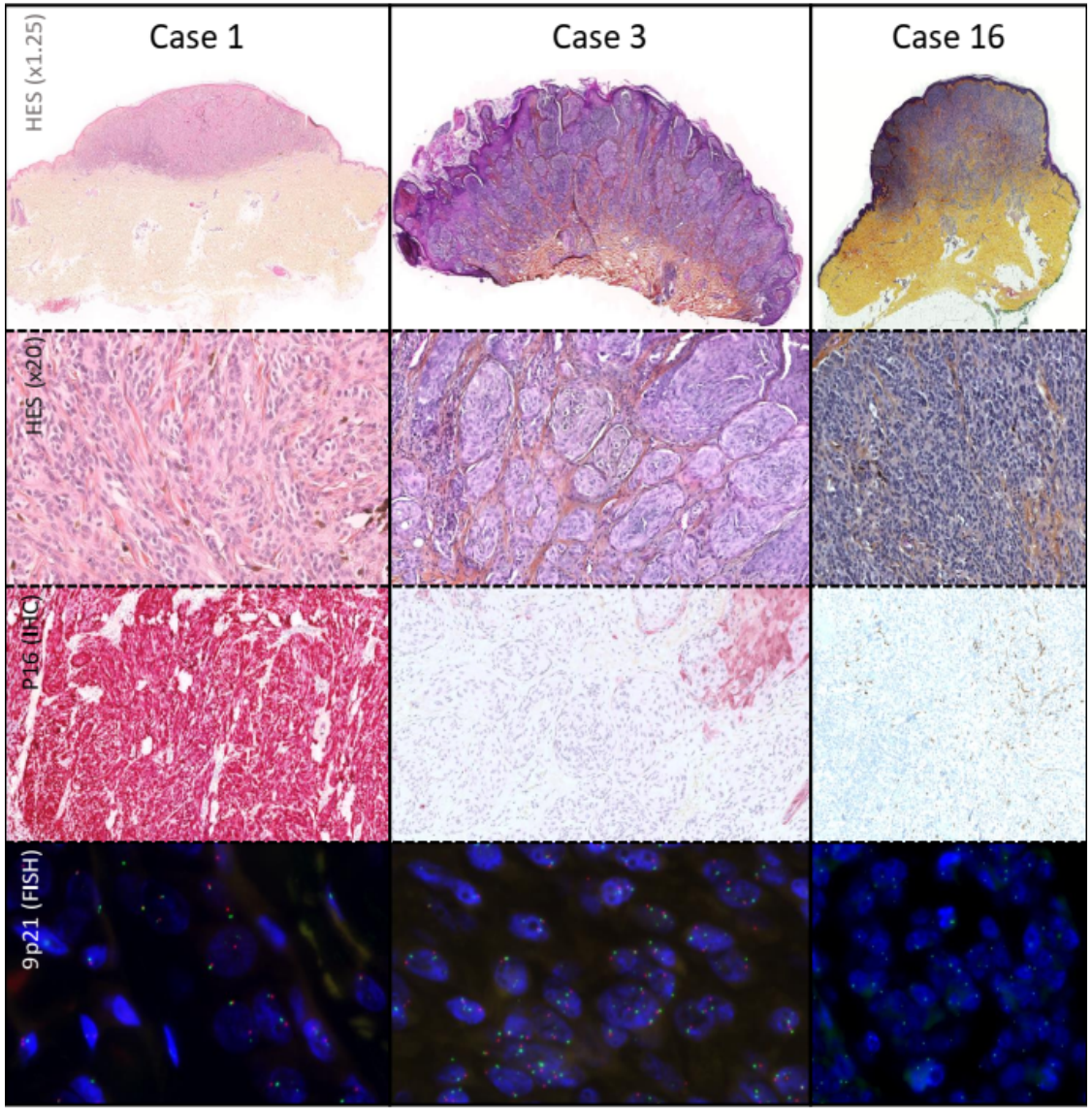

Cas 1 : le patient présente une architecture et une cytologie de type Spitz, avec positivité pour p16 et aucune délétion de 9p21. Cas 3 : le patient présente une cytologie de type Spitz épithélioïde avec perte de p16 et une délétion hétérozygote de 9p21. Cas 16 : le patient présente une cytologie naevoïde dense, avec négativité pour p16 et une délétion homozygote de 9p21.

Corrélation mauvaise évolution/p16 9P21

- Sur ces 17 cas ayant mal évolué :
  - 10 Spitz-Reed
  - 6 NM
  - 1 OM (MELTUMP avec inactivation de BAP1)

➢ 15 patients avec perte de P16 en IHC, dont 5 avec délétion homozygote 9p21 (33%)

➢ 6 cas p16 – sans délétion homozygote avaient une FISH mélanome 4 couleurs anormale.

➢ 4 patients ont été classés mélanome sur les *seuls critères* histologiques, dont un avec une P16 positive.

Apports de notre étude et conclusion

- P16 est un bon test de détection d'un potentiel malin
  - N'a de valeur que si **perdue**
- 9p21 est un bon test de confirmation de ce potentiel
  - N'a de valeur que si **délétion homozygote**
  - La **délétion hétérozygote** n'a **pas** de **valeur.**
- Cette performance est bonne dans les groupes **Spitz**, mais aussi dans les groupes **communs** (lésions fines ou épaisses)
- L'absence de délétion homozygote (présente que dans 30% des p16 –) doit conduire à des *investigations complémentaires si nécessaires*

Test de dépistage

Test diagnostique

Bibliographie

- Liggett WH, Sidransky D. Role of the p16 tumor suppressor gene in cancer. Journal of Clinical Oncology 16(3):1197–206. Available from: https://doi.org/10.1200/jco.1998.16.3.1197
- Network, T. C. G. A. Genomic classification of cutaneous melanoma. cell. Press.
- Li J, Poi MJ, Tsai MD. The Regulatory Mechanisms of Tumor Suppressor P16INK4A and Relevance to Cancer. Biochemistry. 2011 Jun 28;50(25):5566–82.
- Rákosy Z, Vízkeleti L, Ecsedi S, Bégány Á, Emri G, Ádány R, et al. Characterization of 9p21 copy number alterations in human melanoma by fluorescence in situ hybridization. Cancer Genet Cytogenet. 2008 Apr;182(2):116–21.
- Gammon B, Beilfuss B, Guitart J, Gerami P. Enhanced Detection of Spitzoid Melanomas Using Fluorescence In Situ Hybridization With 9p21 as an Adjunctive Probe. Am J Surg Pathol. 2012 Jan;36(1):81–8.
- Gerami P, Li G, Pouryazdanparast P, Blondin B, Beilfuss B, Slenk C, et al. A Highly Specific and Discriminatory FISH Assay for Distinguishing Between Benign and Malignant Melanocytic Neoplasms. Am J Surg Pathol. 2012 Jun;36(6):808–17.
- Yeh I. New and evolving concepts of melanocytic nevi and melanocytomas. Mod Pathol. 2020 Jan;33:1–14.
- Duck D. Merci d’avoir lu jusqu’au bout cette bibliographie. Old Pathol. 20212 Feb;33:2–14899877665.
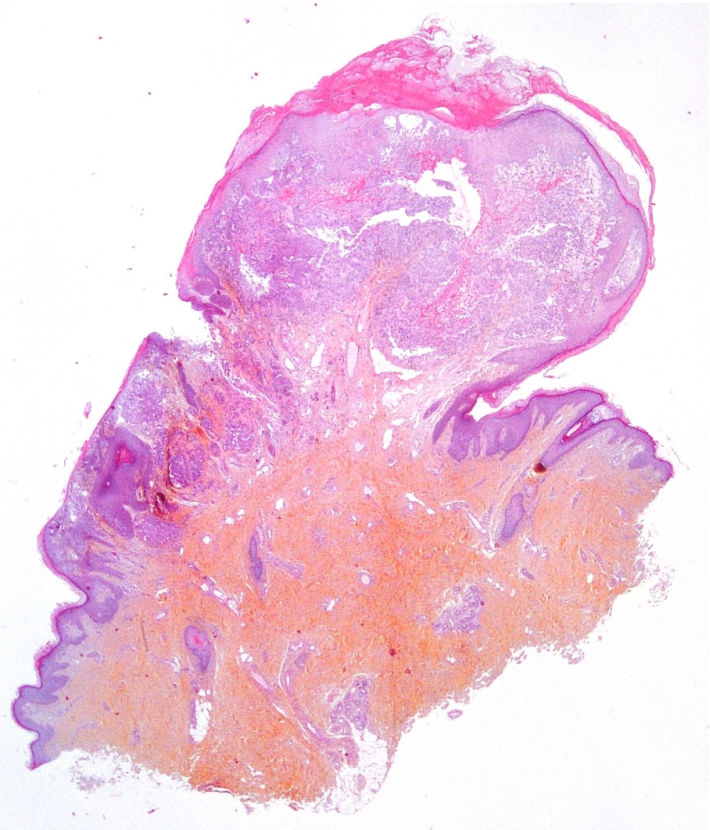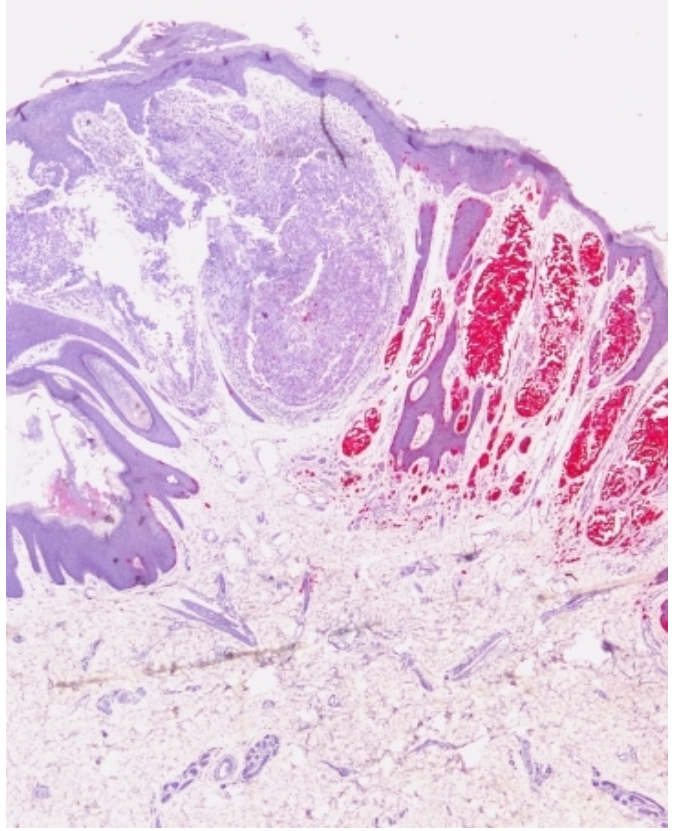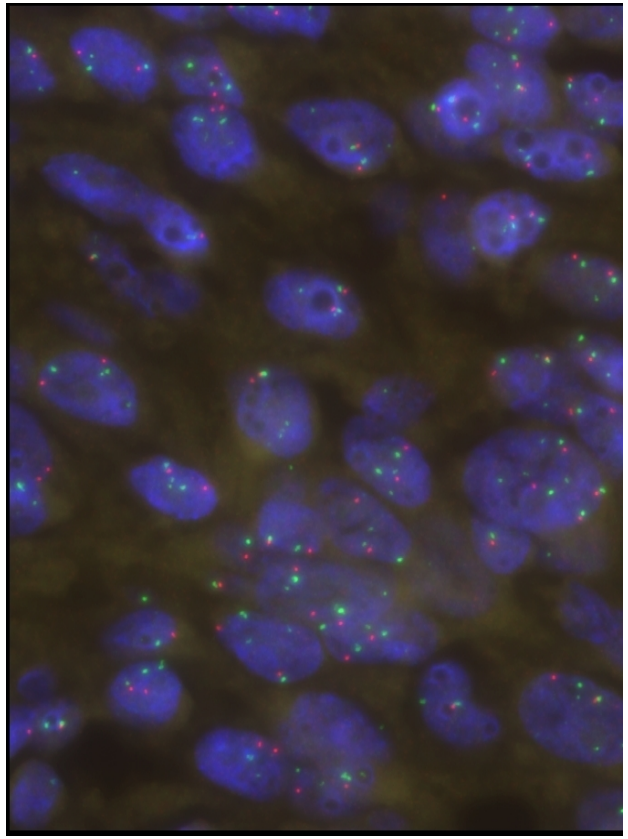
Merci à tous